Revista Mexicana de
ANGIOLOGIA
Vol. 38, Núm. 4
Octubre-Diciembre 2010
pp 124-126

Editorial

¿Qué sigue después de la Independencia y la Revolución?†

Dr. A. Rafael Gutiérrez Carreño

"Quien no conoce el pasado está condenado a repetirlo"

Santayana (1863-1952)

Para muchos de nosotros es importante tener una noción más amplia de lo que pasó hace unos 200 años en la Nueva España, ya que México es una entidad política que nace en el siglo XIX.

¿Por qué le ponen el nombre de México a este gran país? Es interesante hablar sobre el significado de la palabra México ya que existen varias hipótesis. Lo más probable es que se trate de un vocablo de origen náhuatl. La propuesta más popular y aceptada señala que el nombre del país proviene de los vocablos *mētztli* = luna, *xictli* = ombligo o centro, y *-co* = sufijo de lugar. Así, el nombre de México significa lugar en el centro de la luna, o más precisamente, en el centro del lago de la luna, a decir de Gutierre Tibon (1905-1999).

La toponimia náhuatl estaba cargada de sentido esotérico, conocido sólo por algunos iniciados, como señala Fray Bernardino de Sahagún (1499-1590) en su Historia de las cosas de la Nueva España. En su interpretación mística, el nombre concedido a México puede significar Centro del mundo y de esta manera es representada la capital mexica en varios códices, como el lugar en donde concluyen todas las corrientes de agua que atraviesan el Anáhuac (que en náhuatl significa el mundo, o tierra rodeada por los mares).

Otra hipótesis es la relación del nombre del país con el del dios Mexi, dado por los mexicas a su dios tutelar Huitzilopochtli. De esta forma, México es el lugar donde habita Huitzilopochtli. Según cuentan las crónicas mexicas, Huitzilopochtli sacó a esta tribu de Aztlán (un sitio mítico, que algunos creen localizado en Nayarit lugar conocido como tierra de la Mexicanidad) con el propósito de llevarlos a una tierra donde serían los señores. Para llegar a ese lugar -Tenochtitlan- la tribu debió peregrinar cerca de doscientos años. La señal fue encontrar al águila sobre el nopal devorando a la serpiente.

¿Cuándo nace el nombre de México como lo conocemos ahora? Durante la Guerra de Independencia, en el último debate sostenido en el Congreso de Chilpancingo (1813), se propuso recuperar el nombre de Anáhuac para la nueva nación independiente. Pero el primer nombre oficial del nuevo país en 1821, fue el de América Mexicana, incluso José María Morelos y Pavón (1765-1815) nunca usa el nombre México en Sentimientos de la Nación el 14 de Septiembre de 1813.

Tras la caída de Iturbide en 1823 se promulgó la constitución de los Estados Unidos Mexicanos y México finalmente prevaleció como nombre común del país. La tardía adopción de este nombre es patente por las referencias históricas y periodísticas de esa época. El nombre oficial de México en la Constitución Política de 1824 era Nación Mexicana. Luego, en la Constitución Política de 1857, se cambió a República Mejicana, con jota. Y en la Constitución Política de 1917 se estableció como nombre oficial Estados Unidos Mexicanos.

La bandera tricolor actual fue oficialmente adoptada en 1968, pero el diseño general ha sido usado desde 1821 cuando la Primera Bandera Nacional fue creada, una vez proclamado el Plan de Iguala. La realización de esa Bandera fue encomendada por Vicente Guerrero (1782-1831) y Agustín de Iturbide (1783-1824). Después de varias transformaciones durante un poco más de 90 años, el Congreso Constituyente de 1917 dispuso que la franja pegada al asta debía ser verde, la del centro blanca y la del extremo roja. En la franja del centro se encontraría

† Dedicado a la Memoria del Dr. Horacio Paparelli Ugarte, Maestro y Pionero de la Angiología en México.

* Ex. Presidente de la Sociedad Mexicana de Angiolpgía y Cirugía Vascular, A.C.

un águila de origen mexicano, sin corona, que estuviera parada sobre un nopal, el cual crecería en una peña rodeada de agua. El águila debía estar posada sobre su pata izquierda, con la derecha agarraría una serpiente con su pico. Además debía estar enmarcada por los símbolos republicanos: ramas de encino y laurel *(Figura 1)*.

Hubo varios intentos para que la nación mexicana tuviera himno nacional desde el 28 de julio de 1821. La letra del himno, fue compuesta en 1853 por el poeta Francisco González Bocanegra (1824-1861) oriundo de San Luis Potosí y, en 1854, Jaime Nunó Roca (originario de Cataluña, España, 1824-1908) compuso la música y se hizo oficial hasta 1943 por decreto presidencial.

Se cumplen 200 años del inicio de la lucha de Independencia -gestada por criollos y peninsulares- de lo que hasta 1810 era la Nueva España y varios años más tarde vendría a denominarse México. Así mismo son 100 años de otra lucha, la de la Revolución, que costó más de un millón de vidas...con el resultado conocido.

Independientemente de lo que los medios y el Estado manejan, tenemos valores que han trascendido la genética y el tiempo. Quienes están a favor o en contra de los festejos o celebraciones, sus opiniones son respetables, pero cada uno de nosotros sabemos o entendemos nuestro pensamiento, al menos así creo que pasa conmigo. Como dice la respetable Sra. Pacheco: "aquí nos tocó vivir", sin caer en fanatismos o en conceptos totalitarios, démosle la real dimensión que creemos, con nuestra familia y círculo de amistades. ¡Hay que preservar la escala de principios y valores!

Figura 1.

Ahora a 200 y 100 años, ¿qué tan Independientes y Revolucionarios somos respectivamente? Muy por encima de todo, está la herencia de las culturas prehispánica e hispánica. Queremos un México que refleje la grandiosidad de este país donde se plasme la igualdad de oportunidades y donde la EDUCACIÓN sea el pilar fundamental de su sustento. ¡Lo más importante es su capital humano, donde el respeto y la tolerancia vayan de la mano!

Con todo esto, mi invitación, en lugar de seguir dividiendo con conceptos atávicos, es el de sumar y sacar lo mejor de todas las culturas que forman esta gran nación. Que no sea "sólo el balón" lo que nos une para ser nacionales.

Pero, aprovechando estos aniversarios, ¿cómo y cuándo nace el concepto de Salud por el Gobierno de México? El 6 de diciembre de 1888, la Cámara de Diputados aprobó el proyecto de creación del Instituto Médico Nacional, mismo que fue establecido en 1890. Desde su creación en 1938, la Secretaría de Asistencia Social -que a partir de 1940 se denomina Secretaría de Salubridad y Asistencia, hasta 1982 en que cambia hasta la fecha como Secretaria de Salud- conduce la política nacional en materia de asistencia social, servicios médicos, prevención y salubridad general. Apoya los programas de servicios de salud; además planea, norma, coordina y evalúa el Sistema Nacional de Salud a fin de asegurar el cumplimiento del derecho a la protección de la misma. Pone en práctica las medidas tendientes a conservar la salud y la vida de los trabajadores del campo, entre otras tantas de sus funciones.

¿Celebramos o festejamos por la cantidad y la calidad de servicios médicos que se brindan en esta Nación? Se ha avanzado mucho, pero es mucho más lo que falta por hacer cuando hay varios tipos de atención, cuando ésta debería y podría ser única y mejor, o ¿Hay mexicanos de 2a. o de 3a.?, cosa que no debería -otra vez- de ser.

Celebremos el avance de la medicina que trata desde enfermedades de la pobreza hasta enfermedades degenerativas y festejemos porque cada vez se hace más hincapié en la Medicina Preventiva Integral. No hay presupuesto que alcance en cualquier sociedad para tratar las complicaciones de padecimientos primarios como son la diabetes, los padecimientos cerebro-cardiovasculares, las adicciones, inmunodeficiencias y el cáncer, entre otros. Tengamos servicios de salud con cobertura total estandarizados en su calidad y con eficiencia.

En el mundo de una ciencia que no es perfecta como lo es la Medicina, debemos de continuar con el aprendizaje cotidiano y promover la investiga-

ción. Debemos ser solidarios con los conocimientos actuales (que como la verdad, los conocimientos de hoy pueden ser falsos el día de mañana). Hay que respetar las normas que elaboran expertos en el campo de la Salud ya que acabamos de pasar por el impacto de un nuevo virus de influenza que le pegó a la economía como pocas veces se ha visto. Y a propósito me viene a la mente esta parábola popular: 'Iba la peste camino a Bagdad, cuando se encontró con un peregrino. Él le preguntó: "¿A donde vas?" La peste le contestó: "A Bagdad, a matar a diez mil personas". Después de un tiempo, la peste volvió a encontrarse con el peregrino, quien muy enojado le dijo: "Me mentiste, me dijiste que matarías a diez mil personas y mataste a cien mil". "Yo no mentí, maté a diez mil, el resto se murió de miedo".'

En relación a las vacunas cito lo que dijo el Dr. Thomas H. Weller (1915-2008) Premio Nobel de Medicina en 1954 (en una entrevista de radio de la OMS) Vacunas... pero no demasiadas: "Ante la extensión del empleo de vacunas, los científicos se preguntan con mayor insistencia cada día hasta dónde es posible llegar. La introducción en el cuerpo humano de una proteína puede ser benéfica, pero no por ello deja de ir acompañada de ciertos riesgos. Llega un momento en que la balanza se inclina del lado del riesgo. Hay que andar con cautela. Una investigación metódica nos advertirá de la proximidad del peligro."

Como dice mi amigo Catón: ¡Cuidado cuando se relajan algunas medidas sanitarias: "¿Es eso irresponsabilidad o es sabiduría de la vida? ¿Es inconsciencia o es intuición de que en presencia de la muerte se debe vivir con plenitud? ¿Los mexicanos somos un desmadre o somos a toda madre? Así como en el argot del beisbol se dice que 'no hay defensa contra la base por bolas', ¿qué no habrá defensa para el control de la comida chatarra ambulante y no ambulante?" ¿Qué no habrá estrategia contra la impunidad y la corrupción? ¿Qué se planea para tener el control de la seguridad? Por supuesto que hay muchos pendientes que una vez resueltos nos lleven a ser mejores cada día.

Debemos de trabajar en equipo cada quien desde su posición en beneficio de todos. Deseo que pongamos en práctica el hábito de Ganar-Ganar. Habrá que tener una nueva cultura de la PREVENCIÓN en toda la población del país y del mundo. No creo que haya quien crea en soluciones fáciles y mágicas; parafraseando a JF Kennedy (1917-1963): "No te preguntes qué puede hacer tu país por ti, pregúntate que puedes hacer tú por tu país."

Sólo se puede combatir la diabetes, obesidad, hipertensión, etc. -las cuales no tienen curación actual-, con adecuados HÁBITOS higiénico-dietéticos con la educación de niños y adultos en el hogar y la instrucción escolar. Para muchos eso sería la celebración y el festejo a mediano y a largo plazo, anotando una frase de Einstein (1879-1955): "No hay peor error que hacer lo mismo una vez y otra vez y esperar resultados diferentes". Después de revisar la historia me recuerdo cada día que el futuro empezó ayer.

Correspondencia:
Dr. A. Rafael Gutiérrez Carreño
algu_tier@yahoo.com.mx

Revista Mexicana de
ANGIOLOGIA
Vol. 38, Núm. 4
Octubre-Diciembre 2010
pp 127-132

Trabajo original

Venas de miembros inferiores. Estudio en cadáveres†

Dr. Guillermo Uribe,* Dr. Omar Paipilla,** Dr. César Romero,** Dra. Rocío Jiménez,** Dra. Mercedes Quiroz,* Dr. Luis Sigler***

RESUMEN

Introducción: En la enseñanza de la patología venosa, la disección en cadáveres fue desplazada por la flebografía, ultrasonografía, el Doppler dúplex, la flebotomografía computarizada y aun la angiorresonancia magnética. Desde hace años existen dibujos excelentes, pero la observación de las venas y sus variantes en una disección resulta muy positiva.

Objetivo: Comunicar la experiencia obtenida en el Servicio Médico Forense de Tijuana, al realizar disecciones orientadas al estudio de las venas y realizar ligadura subaponeurótica de perforantes en las piernas.

Material y métodos: Diez cadáveres frescos a quienes se les había efectuado autopsia. Se contó con equipo de cirugía laparoscópica y jeringas de 20 cc con silicón. Desde las venas renales hacia abajo se apreciaron las afluentes, se buscaron anomalías u otros cambios. Se apreció la compresión de la vena ilíaca común izquierda por la arteria ilíaca derecha. Se observó la posible relación de una vejiga distendida y las venas ilíacas. En la ingle se estudiaron los vasos y sus relaciones. Especial atención se dio al cayado de la safena y sus ramas. En 10 extremidades se inyectó silicón de modo retrógrado en la vena ilíaca externa para demostrar el funcionamiento de las válvulas. Se estudiaron las venas femorales, poplítea y sus ramas, así como su relación con las arterias y nervios de la región. En la pierna, tobillo y pie se usaron incisiones longitudinales para demostrar las safenas y las perforantes. Después de colocar clips por vía subaponeurótica en las perforantes, éstas fueron divididas.

Resultados: En la cava infrarrenal y sus ramas se observaron posibles causas de compresión. Una vejiga distendida puede presionar las venas ilíacas. Se evaluó la posición de la vena femoral en la ingle y los posibles riesgos en cirugía. Al inyectar silicón en la ilíaca externa se demostraron válvulas competentes en ocho de 10 casos. Se apreciaron las perforantes y los nervios que les acompañan. Se consideró el riesgo de lesionar los nervios en cirugía de exéresis. Se realizó con éxito la interrupción de perforantes por vía endoscópica.

Conclusión: La disección en cadáveres frescos es un instrumento valioso en la enseñanza de la anatomía y patología venosa.

Palabras clave: Anatomía, disección, cadáver, venas, cirugía endoscópica, perforantes.

ABSTRACT

Background: *In vein anatomy teaching, cadaver dissections were displaced by phlebography, ultrasound, Doppler duplex, computerized phlebotomography and even magnetic angioresonance. Excellent drawings have been in use but the observation of veins during a dissection is very useful.*

Objective: *To communicate the experience obtained at the Forensic Service of Tijuana while performing oriented vein demonstrations and interrupting the perforators of the legs.*

---

† Trabajo presentado en el Foro Venoso Latinoamericano. Agosto 12, 2010. Guadalajara, Jal. México.

* Servicio Médico Forense, Tijuana.
** Servicio de Cirugía del Hospital General SS, Tijuana.
*** Visitante del Hospital General SS, Tijuana.

Methods: *Infrarenal cava vein and its branches were observed for anomalies, compression or other alteration. Obstruction of the iliac veins by a distended bladder was investigated. In 10 extremities silicon was injected into the external iliac vein to demonstrate the presence of valves. From the groin to the foot veins were dissected to see their relation with arteries and nerves and appreciate the risk of injury during surgical excision. After transendoscopically clipping the perforator veins, they were divided.*

Results: *We could evaluate areas of compression in the cava vein or its branches. A distended urinary bladder may compress the iliac veins. In 8 of 10 instances silicon injection in the iliac veins demonstrated healthy valves. We could consider the risks of veins anatomical variations. Subfacial endoscopic clipping and section of leg perforators was safely accomplished.*

Conclusions: *Fresh cadaver dissection of veins is a useful tool in venous anatomy and pathology teaching.*

Key words: *Anatomy, dissection, cadaver, veins, endoscopic surgery, perforators.*

INTRODUCCIÓN

Desde la época de Hipócrates (circa 460-370 A.C.) y Aristóteles (384-322 A.C.) se inició la nomenclatura de los vasos sanguíneos. Vesalio (1514-1564) remplazó los antiguos términos en griego y en árabe por el latín. Después hubo la adquisición de múltiples términos que a veces eran repetitivos o inclusive con patronímicos. Desde el punto de vista anatómico hubo varios intentos de uniformar la nomenclatura de los vasos y fue hasta 2001 y 2004 cuando se realizaron consensos internacionales para lograr un objetivo.[1-6]

Por años la disección en cadáveres fue usada para el estudio de la anatomía de las venas en los miembros inferiores. Se facilitó así la realización de dibujos anatómicos de excelencia comprobada y maniobras clínicas que permitían suponer la existencia o ausencia de flujo retrógrado en las venas; tal es el caso de la maniobra de Trendelemburg. En los últimos 50 años se introdujeron técnicas que modificaron la enseñanza; así, se usó la flebografía con medio de contraste, el ultrasonido, el estudio con Doppler duplex, la flebotomografía computarizada y aun la angiorresonancia magnética.

OBJETIVO

El objetivo de este trabajo fue integrar un equipo de cirujanos para acudir al Servicio Médico Forense y realizar disecciones que permitieran identificar las estructuras venosas importantes y realizar en el cadáver la ligadura de las venas comunicantes de la pantorrilla por medio de cirugía de invasión mínima.

MATERIAL Y MÉTODO

Después de obtener el permiso correspondiente en el Servicio Médico Forense de Tijuana se investigaron 10 cadáveres del sexo masculino que habían sido sometidos a autopsia forense. Se contó con cámara fotográfica digital, jeringa con silicón y equipo de cirugía laparoscópica que incluyó insuflador, trócares, lente, portaclips, disectores y monitor.

Por la incisión en la línea media del abdomen se identificaron las venas desde la cava infrarenal hasta la ilíaca externa. Hubo especial interés en observar la posición de las venas y la presencia de anomalías existentes. En la vena renal izquierda se identificó el sitio donde drena la testicular izquierda (o la ovárica en las mujeres) y si acaso la renal es comprimida por la arteria mesentérica superior se genera hipertensión venosa que es transmitida a la testicular, originando varicocele izquierdo y el llamado síndrome del cascanueces. La testicular (ovárica en las mujeres) derecha drena directamente en la cava infrarenal *(Figura 1)*.

Se apreció el sitio de origen de la vena cava inferior, donde las dos venas ilíacas comunes se unen. En la vena ilíaca común izquierda es posible apre-

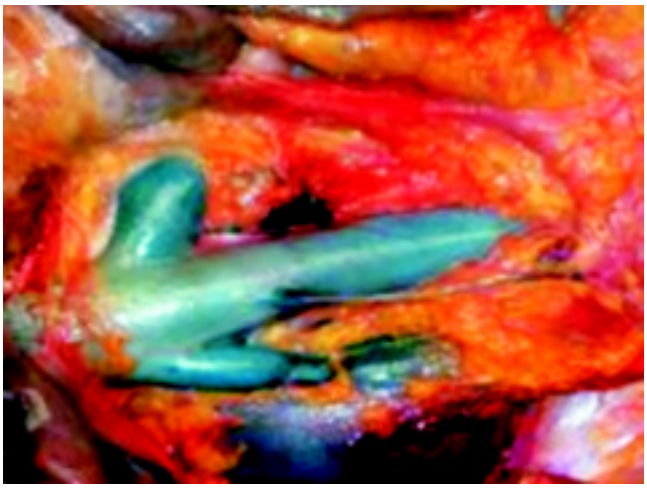

Figura 1. Disección de la vena cava inferior. Se observan las renales y las testiculares. Si la renal izquierda es comprimida por la arteria mesentérica superior se origina el síndrome del cascanueces.

ciar una zona de compresión por la arteria ilíaca común derecha, lo que puede ocasionar el llamado síndrome de May-Turner, con predominancia de los padecimientos venosos en la extremidad inferior izquierda[7] *(Figura 2).*

En todos los casos se observó la posibilidad de que una vejiga distendida por retención urinaria secundaria a crecimiento prostático pudiera comprimir las venas ilíacas y motivar el llamado síndrome de compartimiento pélvico.

En la ingle se realizó una incisión longitudinal que permite aislar la vena safena mayor en su desembocadura a la femoral común. Se identificaron las afluentes del cayado y posteriormente se inyectó, de una manera retrógrada, silicón en las venas ilíacas externas, para identificar el buen funcionamiento de las válvulas, en especial a nivel de la femoral *(Figura 3).*

Los linfáticos de la región fueron disecados y aislados en grupos superficial y profundo. Se registró la posición de la vena femoral común en relación a la arteria y al nervio femoral.[8] Interés especial se dio a la identificación de la arteria circunfleja. Se observó el origen de la safena anterior y la vena safena mayor fue disecada en su totalidad *(Figura 4).*

A nivel del tercio inferior del muslo se identificaron las perforantes correspondientes, que comunican el territorio superficial con el subaponeurótico o profundo.

Por una incisión posterior en el hueco poplíteo, se estudió la vena del mismo nombre, única o par; se documentó la desembocadura de la vena safena menor en la poplítea.[9] Especial cuidado tuvo la disección del nervio ciático poplíteo y sus ramas y la arteria poplítea con sus ramas, la tibial posterior y el tronco tibioperoneo.

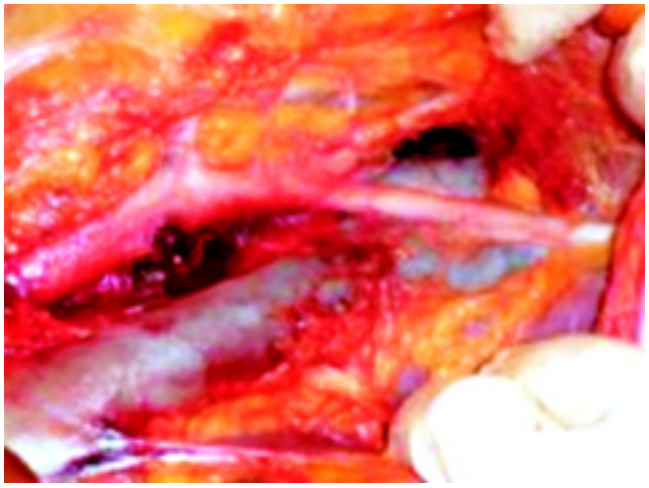

Figura 2. Cerca de la bifurcación aórtica, la arteria ilíaca derecha puede comprimir la vena ilíaca izquierda.

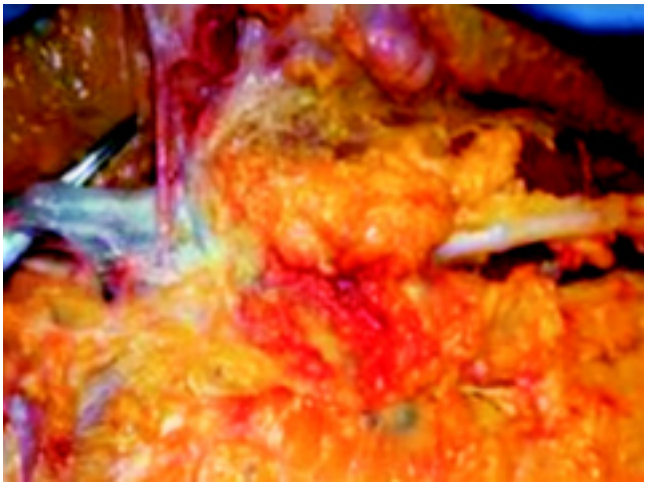

Figura 3. Con silicón en la vena ilíaca se demuestra la función de las válvulas.

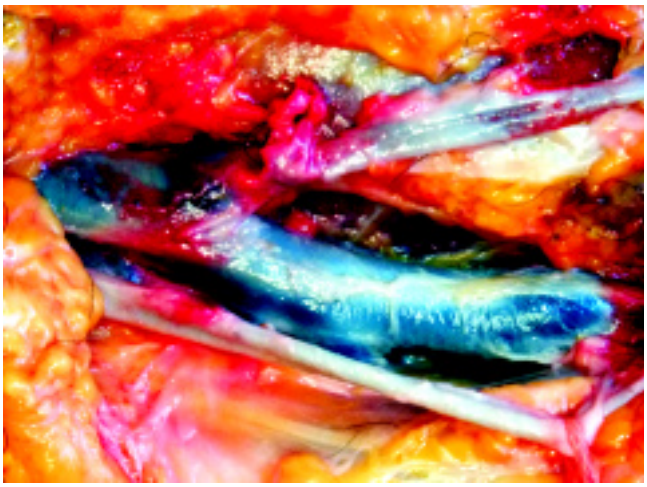

Figura 4. Disección de la vena safena mayor a su embocadura en la vena femoral.

En la pantorrilla se efectuó primero, una incisión vertical a unos 2 cm por detrás del borde tibial. Se disecó la piel y el tejido subcutáneo para exponer las venas superficiales y en especial las venas perforantes que se encontraban en el tercio superior y con mayor frecuencia en el tercio inferior de la pierna. En el pasado estas venas perforantes recibían el nombre de los investigadores que las habían descrito en forma especial; pero en la última década se ha permitido suspender el uso de casi todos los patronímicos[10] *(Figura 5).*

Para explorar la cara anterolateral y posterior de la pierna también se realizaron incisiones longitudinales en el borde externo de la pantorrilla. Se identificaron así la vena safena menor y otras perforantes que antes sólo se apreciaban si estaban incompetentes. Hubo cuidado para identificar el cur-

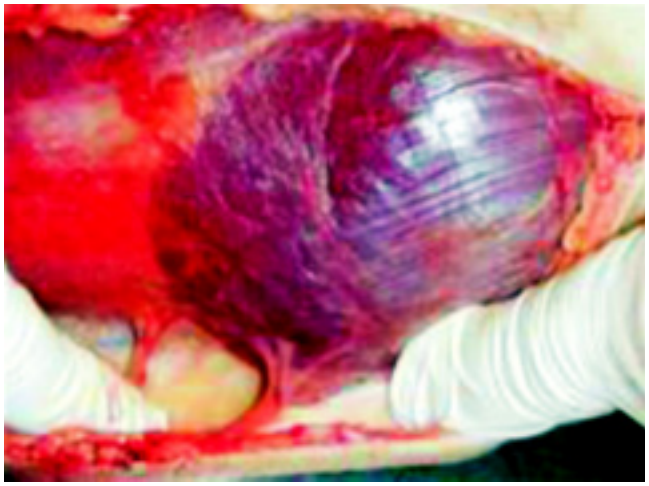

Figura 5. Venas perforantes en el tercio superior de la pierna.

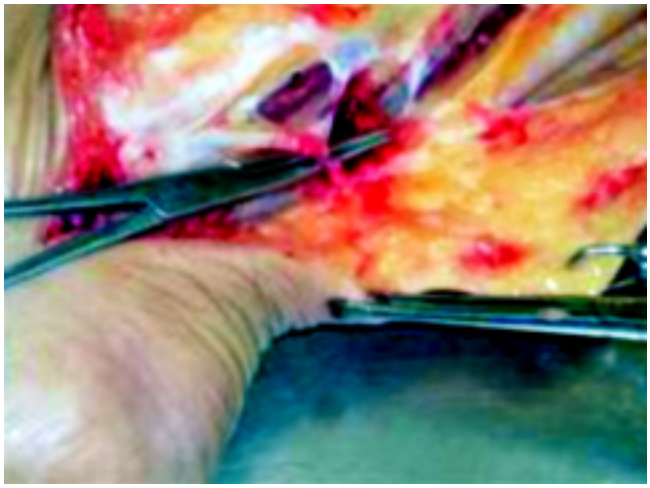

Figura 6. Venas perforantes en el tercio inferior de la pierna.

so del nervio safeno externo o sural pues con frecuencia sufre trauma en la extracción de la vena safena menor[11] *(Figuras 6* y *7).*

En el pie se efectuaron incisiones que permitieron retirar la piel del dorso y de la planta para identificar los grupos de venas perforantes correspondientes.

Una vez que se estudiaron las venas más importantes del territorio superficial y las perforantes, en otro cadáver se procedió a la identificación subaponeurótica de las venas perforantes, con la técnica denominada cirugía de perforantes con invasión mínima.

Se flexionó la rodilla y se elevó el tobillo unos 30 cm. En el tercio superior de la cara anterointerna de la pantorrilla, se hizo una incisión de 0.5 cm y se colocó un trócar que permitió la disección inicial y la insuflación de bióxido de carbono. Posteriormente se introdujo una fuente de luz y la cámara de video. En la parte media de la pantorrilla se efectuó otra pequeña incisión por donde se introdujeron los disectores, pinzas, portaclips y tijeras para que después de colocar clips metálicos en las perforantes, se seccionaran. Antes de retirar la cámara y las tijeras se efectuó una incisión mayor para documentar la efectividad del procedimiento *(Figura 8).*

Durante varias etapas se tomaron fotografías.

RESULTADOS

Después de obtener los permisos necesarios se procedió al estudio de los cadáveres, que eran de hombres con edad de 20 a 40 años y en decúbito dorsal. Se utilizó la incisión de laparotomía media

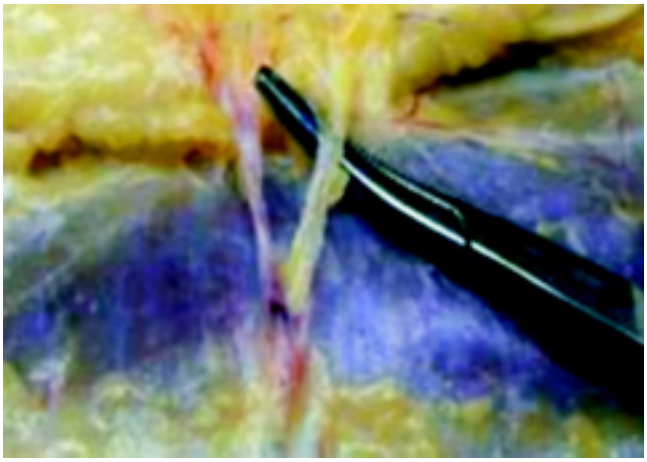

Figura 7. Se aprecia la cercanía de un nervio sensitivo con una vena perforante.

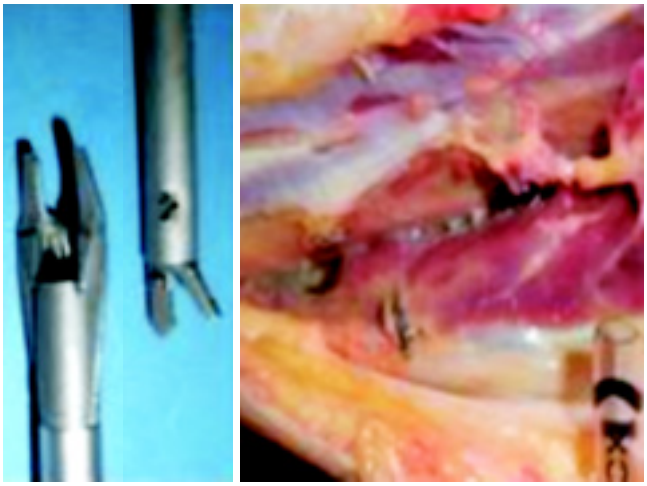

Figura 8. Con procedimientos de invasión mínima se colocan grapas en las perforantes antes de seccionarlas.

para el estudio de las venas infrarenales y se apreció la existencia o no de anormalidades o sitios donde las venas pueden ser comprimidas y originar así, síndromes con una explicación más objetiva. En especial resultó de interés el efecto compresivo de una vejiga urinaria sobre las venas ilíacas, que puede ocasionar un síndrome hipertensivo compartimental localizado a la cavidad pélvica.

Al inyectar silicón en la vena ilíaca externa se pudo comprobar la presencia de válvulas competentes en ocho de 10 sujetos.

Al registrar la posición de la vena femoral común, se encontró que en tres de 20 extremidades la vena estaba colocada por detrás de la arteria femoral; además, las variantes en la disposición de las afluentes en la cercanía del cayado de la safena son frecuentes y si un médico desea hacer un estudio, una punción o introducir un catéter en la vena deberá cerciorarse de no lastimar la arteria para evitar complicaciones del tipo de la fístula arteriovenosa.

En relación con los linfáticos de la ingle se apreciaron en grupos superficiales y profundos y se demostró el pequeño calibre de los conductos, lo cual explica las dificultades para hacer estudios o tratamiento de los mismos.

En las 20 extremidades estudiadas se demostró el triángulo femoral (de Scarpa). En el tercio inferior de la cara interna del muslo se identificó la vena safena mayor y en el canal del aductor (de Hunter) se demostraron perforantes que comunicaban el sistema superficial con el profundo, lo que ocurrió en siete de los diez cuerpos.

En la región del hueco poplíteo, con el cadáver en decúbito prono y por una incisión posterior, se demostró la llegada de la safena menor a la poplítea, la cual fue disecada para demostrar sus relaciones con la arteria y el nervio del mismo nombre. En 16 de 20 extremidades se identificó la vena que comunica a la safena menor con la mayor en la cara posterior del muslo (Vena de Giacomini).[9] Se efectuó disección separada del nervio sural o safeno menor y se comprobó el riesgo que existe en las operaciones por exéresis. Sólo en un caso se observó duplicación de la vena poplítea.

En la cara anterointerna de la pierna, las incisiones efectuadas por detrás del borde tibial, permitieron identificar en el tercio superior y en el inferior varias perforantes que antiguamente eran conocidas por patronímicos. También en la región externa de la pantorrilla existen unas seis perforantes que fueron expuestas y fotografiadas. Las incisiones en el pie permitieron apreciar los arcos venosos y las perforantes que comunican el sistema superficial y el profundo.

Con el equipo de cirugía mínima fue posible abordar el espacio subaponeurótico, identificar las perforantes, colocar clips y después seccionarlas sin evidencia de ruptura o sangrado. Al finalizar esta práctica se demostró por una incisión amplia el beneficio logrado, en especial en las venas de la cara anterointerna de la pierna.

DISCUSIÓN

En la práctica clínica ha cambiado el método y los procedimientos de enseñanza de la anatomía y patología de las venas. En gran parte se siguen usando los dibujos originados por investigadores desde tiempos remotos y que permitieron a los anatomistas reconocer las variantes venosas. Sin embargo, los procedimientos de diagnóstico en los últimos 50 años también han modificado la exploración clínica. Ya no se usan las maniobras descritas para determinar la presencia o ausencia de reflujo a nivel de varios segmentos venosos. Así las maniobras de Trendelemburg, de Perthes y otras son ahora olvidadas, para dar paso a estudios clínicos en los que predomina la sonografía por ultrasonido con equipo Doppler, en su variedad duplex a color, que permiten identificar las venas superficiales y las profundas, las perforantes con puntos de fuga o de reingreso. Si se aplican maniobras como la inspiración profunda se puede identificar reflujo a nivel de venas como la safena mayor en su desembocadura a la femoral. La flebografía con medio de contraste se ha limitado a casos especiales de malformaciones o cuando se desea apreciar las válvulas o identificar sitios de compresión u obstrucción en especial en las venas ilíacas. En casos muy especiales se recurre a la fleboangiografía digital por escaneo computarizado en 3a. dimensión; sin embargo, algunos investigadores han señalado que aún no pueden remplazar a los estudios de disección tradicional.[12]

Observamos un caso con la vena femoral situada por detrás de la arteria femoral más que en la parte interna. Esta situación ha sido reportada por anatomistas interesados.[8]

En estudios cadavéricos se ha demostrado que la vena safena menor se comunica por detrás del muslo a la safena mayor hasta en 92% de los casos, lo cual tiene interés cuando se realiza cirugía en esa zona.

Desde hace unos 70 años, el estudio y tratamiento de perforantes incompetentes en la cara anterointerna de la pierna recibió gran interés. Así Linton y Cockett describieron técnicas quirúrgicas orientadas a mejorar la insuficiencia venosa severa. Cuando la cirugía de invasión mínima hizo su aparición en la 2a. mitad del siglo pasado, se idearon técnicas

para interrumpir estas perforantes. En México se han documentado estudios sobre la insuficiencia venosa crónica y diversos aspectos de su tratamiento.[13-15]

En razón de diversa formas de atender la insuficiencia venosa crónica, en especial cuando existen várices, los conceptos anatómicos han sido fundamentales para obtener mejores resultados. Por ello consideramos que el estudio en cadáver es un instrumento adecuado para el conocimiento de la anatomía de las venas.

CONCLUSIÓN

Si el médico interesado en repasar la anatomía de las venas de los miembros inferiores obtiene los permisos necesarios, debe acudir a estudiar cadáveres frescos en las salas de un Servicio Médico Forense. De esta manera se permite la enseñanza real de la anatomía y patología de estos segmentos del sistema vascular.

REFERENCIAS

1. Caggiati A, Bergan JJ. The saphenous vein: Derivation of its name and its relevant anatomy. *J Vasc Surg* 2002; 35: 172-5.
2. Caggiati A, Bergan J, Gloviczki P, Jantet G, Wendell-Smith CP, Partsch H. Nomenclature of the veins of the lower limbs: An International interdisciplinary consensus statement. *J Vasc Surg* 2002; 36: 416-22.
3. Caggiati A, Bergan J, Gloviczki P, Eklof B, Allegro C, Partsch H. International Interdisciplinary Consensus Committee on Venous Anatomical Terminology: Nomenclature of the veins of the lower limb: extensions, refinements, and clinical application. *J Vasc Surg* 2005; 41: 719-24.
4. Kachlik D, Bozdechova I, Cech P, Musil V, Baca V. Mistakes in the usage of anatomical terminology in clinical practice. *Biomed Pap Med Fac Palacky Olomouc Czech Repub* 2009; 153: 157-62.
5. Kachlik D, Pechacek V, Baca V, Musil V. The superficial venous system of the lower extremity: new nomenclature. *Phlebology* 2010; 25: 113-23.
6. Kachlik D, Pechaceck V, Musil V, Baca V. The venous system of the pelvis: new nomenclature. *Phlebology* 2010; 6: 1-12.
7. Murray DJ, Brennan FJ, Hall LD, Berry JM, Hatter DG, Hemp JR, y col. Left iliac vein occlusion: its clinical spectrum. *Ann Vasc Surg* 2000; 14: 510-6.
8. Bandyopadhyay M, Biswas S, Roy R. Vessels in femoral triangle in a rare relationship. *Singapore Med J* 2010; 51: e3-e5.
9. Prakash, Kumari J, Reddy NN, Rao PK, Ramya TP, Singh G. A review of literature along with cadaveric study of the prevalence of the Giacomini vein (the thigh extension of the small saphenous vein) in the Indian population. *Romanian J Morphol and Embryol* 2008; 49: 537-9.
10. Recek C. Impact of the calf perforators on the venous hemodynamics in primary varicose veins. *J Cardiovasc Surg* 2006; 47: 629-35.
11. Schweighofer G, Mühlberger D, Brenner E. The anatomy of the small saphenous vein: fascial and neural relations, saphenophemoral junction, and valves. *J Vasc Surg* 2010; 51: 982-9.
12. Chen SH, Chen MM, Xu DC, He H, Peng TH, Tan JG y col. Anatomical study to the vessels of the lower limb by using CT scan and 3D reconstructions of the injected material. *Surg Radiol Anat* 2010. Epub ahead of print.
13. Huerta HH, Serrano LJA, Cossio ZA, Sánchez NNE, Rodríguez AE, Cal y Mayor TI y col. Insuficiencia venosa crónica, correlación clínica y ultrasonográfica. *Rev Mex Angiol* 2006; 34(3): 91-7.
14. Flota Ruiz CM, Cossio Zazueta A, Enriquez Vega ME, Flores Ramírez C, López Pesantez JD. Tratamiento de incompetencia de venas perforantes: cirugía endoscópica versus escleroterapia guiada por Doppler duplex. *Rev Mex Angiol* 2007; 35: 15-20.
15. Cisneros TMA, Serrano LJA, Huerta HH, Sánchez NNE, Flores EM, Jordan LC y col. Experiencia con la técnica de ligadura endoscópica subfacial de venas perforantes incompetentes en el Hospital Regional "Lic Adolfo López Mateos". *Rev Mex Angiol* 2007; 35: 63-9.

Correspondencia:
Dr. Guillermo Uribe
Blvd. Sánchez Taboada 1527-205
Zona Río. Tijuana, B.C., México
Tel.: 684-8127
Correo electrónico: drguribe@hotmail.com

Revista Mexicana de
ANGIOLOGIA
Vol. 38, Núm. 4
Octubre-Diciembre 2010
pp 133-144

Trabajo original

Aneurismas de la aorta abdominal. Metanálisis: Reparación quirúrgica *vs.* exclusión endovascular

Cad. Dr. Guillermo A. Rojas Reyna, F.A.C.S.,* Dr. Carlos Pantoja Meléndez,** Lic. Micaela Ayala Picazo***

RESUMEN

Introducción: Pese a la mínima invasión y baja mortalidad operatoria (< 3%) de la exclusión en dovascular (EE) para aneurismas de la aorta abdominal (AAA), existe incertidumbre sobre su du rabilidad y eficacia a largo plazo.
Material y métodos: Cuestionándonos EE o reparación abierta (RA) en AAA, realizamos un me tanálisis consultando cohortes comparativas de EE *vs.* RA publicadas de 2002 2009, dividiéndolo en cuatro grupos: RA *vs.* EE en pacientes de no alto riesgo (PNAR), mejor tratamiento médico (MTM) *vs.* EE en pacientes de alto riesgo (PAR), RA *vs.* EE en PAR y ruptura aneurimática post in tervención (RA *vs.* EE).
Resultados: 1) RA *vs.* EE en PNAR demostró con significancia estadística (SE) menor mortalidad a 30 días con EE, pero la mortalidad a 2 3 y 4 5 años, reintervenciones a dos y cuatro años, compli caciones y costos a cuatro años fueron menores con RA con SE. 2) MTM *vs.* EE en PAR demostró con SE menor mortalidad a 30 días con MTM, menor mortalidad a cuatro años con EE y las complica ciones como reintervenciones a cuatro años fueron menores con MTM. 3) RA *vs.* EE en PAR demos tró menor mortalidad a 30 días con EE sin SE, menor mortalidad a cuatro años con RA con SE, y a cuatro años menores complicaciones y reintervenciones con RA sin SE. 4) Ruptura del aneurisma (RA *vs.* EE) postintervención, demostró con SE menor ruptura post RA.
Conclusiones: Ante la evidencia metanalítica a favor de la RA, concluimos que es un mejor trata miento en AAA.

Palabras clave: Aneurismas de la aorta abdominal, exclusión endovascular, reparación abierta.

ABSTRACT

Introduction: *Eventhough its less invasive approach and low operative mortality (< 3%) of endovas cular repair (EVAR) for abdominal aortic aneurysm (AAA), there is uncertainity concerning its durabi lity and long term efficacy.*
Methods: *At the question open surgical repair (OSR) or EVAR for AAA, we performed a meta analysis searching the comparative cohorts EVAR* vs. *OSR published from 2002 to 2009, divided in four groups: OSR* vs. *EVAR in non high risk patients (NHRP), best medical treatment (BMT)* vs. *EVAR in high risk patients (HRP), OSR* vs. *EVAR in HRP and post intervention (EVAR* vs. *OSR) aneurysm rupture.*
Results: *1) OSR vs. EVAR in NHRP, demonstrated with statical significance (SS) less mortality with EVAR at 30 days, but the mortality at 2 3 and 4 5 years, reinterventions at 2 and 4 years, complicatio ns at 4 years and costs were lower with OSR with SS. 2) BMT* vs. *EVAR in HRP showed with SS less mortality at 30 days with BMT, less mortality at 4 years with EVAR, but the complications and rein terventions at 4 years were lower with BMT. 3) OSR* vs. *EVAR in HRP demonstrated less mortality at 30 days with EVAR without SS, less mortality at 4 years with OSR with SS and at 4 years less compli*

* Profesor adjunto de Cirugía, UNAM. Director Médico de la Línea de Servicio de Cirugía, Centro Médico ABC.
** Jefe de Epidemiología. Instituto de Oftalmología Conde de Valenciana/Departamento de Salud Pública. Facultad de Me dicina, UNAM.
*** Bibliotecaria. Centro Médico A.B.C., Campus Observatorio.

cations and reinterventions with OSR without SS. 4) Post intervention (EVAR vs. *OSR) aneurysm rup ture, showed with SS lower rupture post OSR.*

Conclusion: *In view that the meta analytic evidence favors OSR we conclude that this is the best treat ment for AAA.*

Key words: *Abdominal aortic aneurysms, open surgical repair, endovascular repair.*

INTRODUCCIÓN

A partir del primer tratamiento endovascular de un aneurisma de la aorta abdominal practicado el 6 de septiembre de 1990 por Juan Parodi, en Buenos Aires, Argentina,[1] se inicia una era de gran "endoentusiasmo" considerando que la reparación endovascular de los aneurismas de la aorta podría ser la panacea dada su menor morbilidad cardiopulmonar, menor estancia hospitalaria, menor tiempo de permanencia en la Unidad de Terapia Intensiva, menor sangrado y una mortalidad operatoria igual a la cirugía abierta, por lo que en 1999 me permití escribir un editorial en la Revista Mexicana de Angiología llamando a la cordura, a la mesura, pero, sobre todo, a la Ciencia.[2]

Dada la mínima invasión y la baja mortalidad operatoria (< 3%)[3] de la exclusión endovascular de los aneurismas de la aorta abdominal, en comparación con la reparación abierta (< 5%),[3] parecería una alternativa terapéutica idónea, pero a la fecha existe gran incertidumbre sobre su durabilidad, eficacia y costo beneficio a largo plazo.

Como todos sabemos, no hay nada más dañino para los buenos resultados iniciales tanto como el seguimiento.

MATERIAL Y MÉTODOS

Ante el cuestionamiento exclusión endovascular o reparación quirúrgica para el manejo de los aneurismas de la aorta abdominal y bajo los criterios de medicina basada en evidencia, realizamos un metanálisis consultando las cohortes comparativas de exclusión endovascular *vs.* cirugía abierta publicadas de 2002 a 2009, utilizando las siguientes bases de datos: Web of Science (WoS) de Thomson Reuters, PubMed (Medline) de U.S. National Library of Medicine, Cochrane Library de Wiley InterScience, DynaMed de EBSCO, ESCOPUS de Elseiver, EMBASE de Elseiver y OVID. Para el análisis estadístico se emplearon los programas Manager 5.0 y STATA 5.0.

El metanálisis se dividió en cuatro grupos: reparación abierta *vs.* exclusión endovascular en pacientes de no alto riesgo, mejor tratamiento médico *vs.* exclusión endovascular en pacientes de alto riesgo, reparación abierta *vs.* exclusión endovascular en pacientes de alto riesgo y ruptura del aneurisma postintervención (reparación abierta *vs.* exclusión endovascular).

RESULTADOS

Reparación abierta *vs.* exclusión endovascular en pacientes de no alto riesgo:

- Mortalidad a 30 días: A favor de la exclusión endovascular, observando que la reparación abierta presentó un riesgo para morir a los 30 días 2.27 veces mayor con respecto a la exclusión endovascular, con un valor de "p" estadísticamente significativo. (p = 0.0002) (IC 95% 2.99-3.57)[4-14] *(Cuadro I* y *Figura 1)*.
- Mortalidad global a 2-3 años: A favor de la reparación abierta, observando que la reparación abierta presentó una disminución de 9% en la mortalidad a 2-3 años con respecto a la exclusión endovascular, con un valor de "p" estadísticamente significativo (p = 0.04) (IC 95% 0.72-1.16)[6,9,15] *(Cuadro II* y *Figura 2)*.
- Mortalidad global a 4-5 años: A favor de la reparación abierta, observando que la reparación abierta presentó una disminución de 5% en la mortalidad a 4-5 años con respecto a la exclusión endovascular, con un valor de "p" estadísticamente significativo (p = 0.0001) (IC 95% 0.92-0.98)[4,6,7,11,13,14] *(Cuadro III* y *Figura 3)*.
- Reintervenciones a dos años: A favor de la reparación abierta, observando que la reparación abierta presentó una disminución de 35% en el número de reintervenciones con respecto a la exclusión endovascular, con un valor de "p" estadísticamente significativo (p = 0.04) (IC 95% 0.46-0.91)[9,15] *(Cuadro IV* y *Figura 4)*.
- Reintervenciones a cuatro años: A favor de la reparación abierta, observando que la reparación abierta presentó una disminución de 79% en el número de reintervenciones con respecto a la exclusión endovascular, con un valor de "p" estadísticamente significativo (p = 0.00001) (IC 995% 0.19-0.23)[4,13] *(Cuadro V* y *Figura 5)*.

CUADRO I

Reparación abierta *vs.* exclusión endovascular. Mortalidad a 30 días, en pacientes de no alto riesgo

Estudio o Subgrupo	Abierta Eventos	Abierta Total	Endovascular Eventos	Endovascular Total	Peso	Riesgo Relativo M-H, Ajustado, 95% IC	
Bush RL. 2006	66	1187	22	717	4.4%	1.81	[1.13, 2.91]
Chahwan S. 2007	15	417	7	260	1.4%	1.34	[0.55, 3.23]
EVAR TRIAL 1 2005	25	518	9	532	1.4%	2.85	[1.34, 6.05]
EVAR TRIAL PART. 2007	25	596	10	610	1.6%	2.56	[1.24, 5.28]
Giles KA. 2009	605	11415	205	11415	32.9%	2.95	[2.52, 3.45]
Lederle FA. 2009	10	437	1	444	0.2%	10.16	[1.31, 79.03]
Lee WA. 2004	176	4607	33	2565	6.8%	2.97	[2.05, 4.29]
Mani K. 2009	99	2922	20	855	5.0%	1.45	[0.90, 2.33]
Prinssen M. (DREAM) 2004	8	174	2	171	0.3%	3.93	[0.85, 18.25]
Schermerhorn ML. 2008	1096	22830	274	22830	44.0%	4.00	[3.51, 4.56]
Wahlgren CM. 2008	63	2348	8	783	1.9%	2.63	[1.26, 5.46]
Total (95% CI)		47451		41182	100.0%	3.27	[2.99, 3.57]
Total Eventos	2188		591				

Heterogeneidad: χ^2 = 34.36, gl= 10 (P = 0.0002); I^2 = 71%. Prueba para efecto global: Z = 25.91 (P < 0.00001).

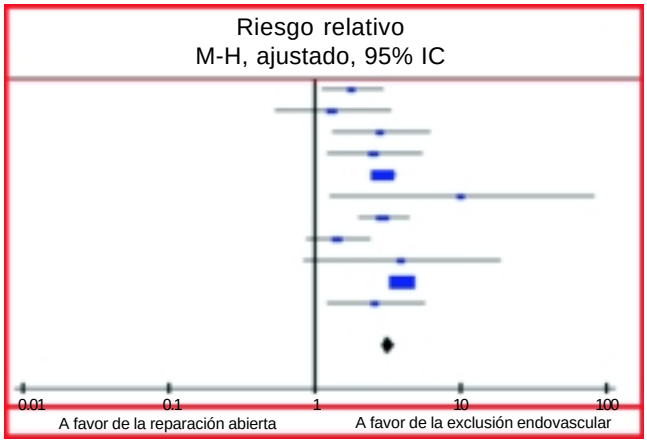

Figura 1. Riesgo relativo. M-H, Ajustado, 95% IC.

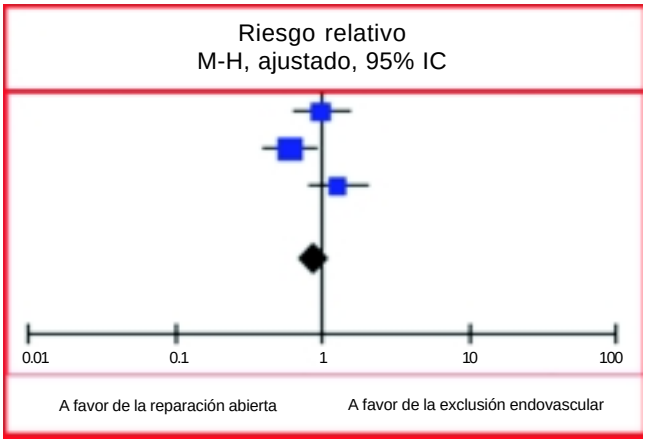

Figura 2. Riesgo relativo. M-H, Ajustado, 95% IC.

CUADRO II

Reparación abierta *vs.* exclusión endovascular. Mortalidad global a 2-3 años, en pacientes de no alto riesgo

Estudio o Subgrupo	Abierta Eventos	Abierta Total	Endovascular Eventos	Endovascular Total	Peso	Riesgo Relativo M-H, Ajustado, 95% IC	
Blankensteijn DREAM 2005	36	178	35	173	30.4%	1.00	[0.66, 1.51]
Chahwan S. 2007	40	417	41	260	43.3%	0.61	[0.40, 0.91]
Lederle FA. 2009	40	437	31	444	26.3%	1.31	[0.84, 2.06]
Total (95% CI)		1032		877	100.0%	0.91	[0.72, 1.16]
Total Eventos	116		107				

Heterogeneidad: χ^2 = 6.49 gl = 2 (P = 0.04): I^2 = 69%. Prueba para efecto global: Z = 0.74 (P = 0.46).

CUADRO III

Reparación abierta *vs.* exclusión endovascular. Mortalidad global a 4-5 años, en pacientes de no alto riesgo

Estudio o Subgrupo	Abierta Eventos	Abierta Total	Endovascular Eventos	Endovascular Total	Peso	Riesgo Relativo M-H, Ajustado, 95% IC	
Charhwan S. 2007	65	417	41	260	0.7%	0.99	[0.69, 1.42]
EVAR TRIAL 1 2005	157	539	141	543	1.8%	1.12	[0.92, 1.36]
EVAR TRIAL PART. 2007	145	626	138	626	1.8%	1.05	[0.86, 1.29]
Mani K. 2009	757	2922	298	855	6.0%	0.74	[0.67, 0.83]
Schermerhorn ML. 2008	6,392	22,830	6,621	22,830	86.0%	0.97	[0.94, 0.99]
Wahlgren CM. 2008	445	2348	189	783	3.7%	0.79	[0.68, 0.91]
Total (95% IC)		29682		25897	100.0%	0.95	[0.92, 0.98]
Total Eventos	7961		7428				

Heterogeneidad: χ^2 = 30.23, gl = 5 (P < 0.0001): I^2 = 83%. Prueba para efecto global: Z = 3.72 (P = 0.0002).

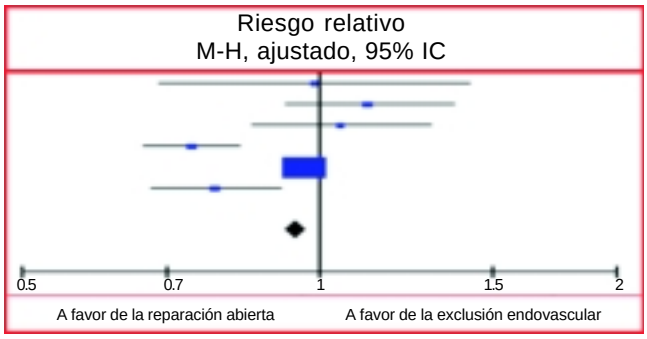

Figura 3. Riesgo relativo. M-H, Ajustado, 95% IC.

- Calidad de vida: Tanto los estudios EVAR1 como DREAM no mostraron diferencias estadísticamente significativas en la calidad de vida a 1-2 años.[4,12]
- Costos a 4-5 años: A favor de la reparación abierta, observando que la reparación abierta presentó un ahorro de 3,288.78 dólares por paciente, con un valor de "p" estadísticamente significativo (p = 0.00001) (IC 95%-3,338.15-3,239.41)[4,15-18] *(Cuadro VI* y *Figura 6)*.

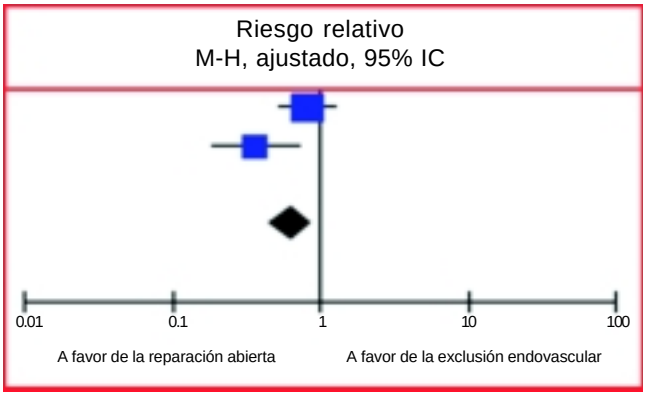

Figura 4. Riesgo relativo. M-H, Ajustado, 95% IC.

CUADRO IV

Reparación abierta *vs.* exclusión endovascular. Reintervenciones a dos años, en pacientes de no alto riesgo

Estudio o Subgrupo	Abierta Eventos	Abierta Total	Endovascular Eventos	Endovascular Total	Peso	Riesgo Relativo M-H, Ajustado, 95% IC	
Blankensteijn DREAM 2005	11	178	29	173	40.3%	0.37	[0.19, 0.71]
Lederle FA. 2009	36	437	44	444	59.7%	0.83	[0.55, 1.27]
Total (95% IC)		615		617	100.0%	0.65	[0.46, 0.91]
Total Eventos	47		73				

Heterogeneidad: χ^2 = 4.15, gl = 1 (P = 0.04): I^2 = 76%. Prueba para efecto global: Z = 2.46 (P = 0.01) .

CUADRO V

Reparación abierta vs. exclusión endovascular. Reintervenciones a cuatro años, en pacientes de no alto riesgo

Estudio o Subgrupo	Abierta Eventos	Abierta Total	Endovascular Eventos	Endovascular Total	Peso	Riesgo Relativo M-H, Ajustado, 95% IC	
EVAR TRIAL 1 2005	32	539	109	543	4.8%	0.30	[0.20, 0.43]
Schermerhom ML 2008	434	22,830	2146	22,830	95.2%	0.20	[0.18, 0.22]
Total (95% IC)		23,369		23,373	100.0%	0.21	[0.19, 0.23]
Total Eventos	466		2,255				

Heterogeneidad: χ^2 = 3.67, gl = 1 (P = 0.06): I^2 = 73%. Prueba para efecto global: Z = 31.53 (P < 0.00001).

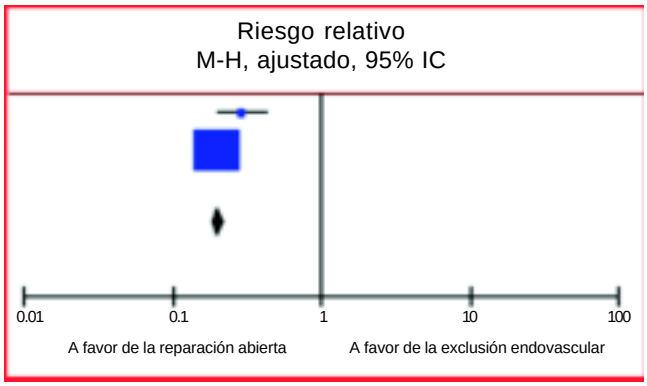

Figura 5. Riesgo relativo. M-H, Ajustado, 95% IC.

En resumen, el metanálisis reparación abierta vs exclusión endovascular en pacientes de no alto riesgo, demostró con significancia estadística en cada una de las variables, menor mortalidad a 30 días con la exclusión endovascular; pero tanto la mortalidad a 2-3 y a 4-5 años, como las reintervenciones a dos y cuatro años, las complicaciones a cuatro años4 y los costos fueron menores con la reparación abierta *(Figura 7)*.

Mejor tratamiento médico vs. exclusión endovascular en pacientes de alto riesgo:

- Mortalidad a 30 días: A favor del mejor tratamiento médico, observando que el mejor tratamiento médico presentó una disminución de 62% en el riesgo de morir con respecto a la exclusión endovascular, con un valor de "p" estadísticamente significativo (p = 0.03) (IC 95% 0.15 – 0.91)[19,20] *(Cuadro VII* y *Figura 8)*.
- Mortalidad a cuatro años: A favor de la exclusión endovascular, observando que el mejor tra-

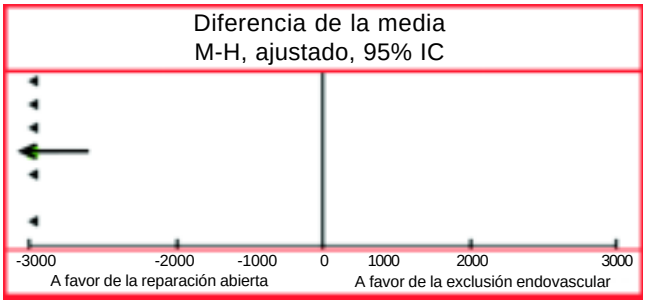

Figura 6. Diferencia de la media. M-H, Fixed, 95% IC.

CUADRO VI

Reparación abierta vs. exclusión endovascular. Costos a 4-5 años, en pacientes de no alto riesgo

Estudio o Subgrupo	Abierta Media	Abierta DE	Abierta Total	Endovascular Media	Endovascular DE	Endovascular Total	Peso	Riesgo Relativo M-H, Ajustado, 95% IC	
Blankensteijn DREAM 2005	20,397.72	8,563.04	174	26,669.61	4,068.97	171	0.1%	-6271.89	[-7682.84,-4860.94]
Bosch JL. 2002	37,606	652	100	39,785	674	100	7.2%	-2179.0	[-2362.80,-1995.20]
Epstein 2008	12,065	505	164	15,823	507	418	29.2%	-3758.0	[-3849.30,-3666.70]
EVAR TRIAL 1 2005	14,592.06	690	539	19,449.72	690	543	36.1%	-4857.6	[-4939.89,-4775.43]
NHS 2009	8,579	1,115.27	1042	9,579	1,053.69	987	27.4%	-1000.0	[-1094.38,-905.62]
Total (95% IC)			2019			2219	100.0%	-3288.78	[-3338.15, -3239.41]

Heterogeneidad: χ^2 = 3916.49, gl = 4 (P < 0.0001): I^2 = 100%. Prueba para efecto global: Z = 130.56 (P < 0.00001).

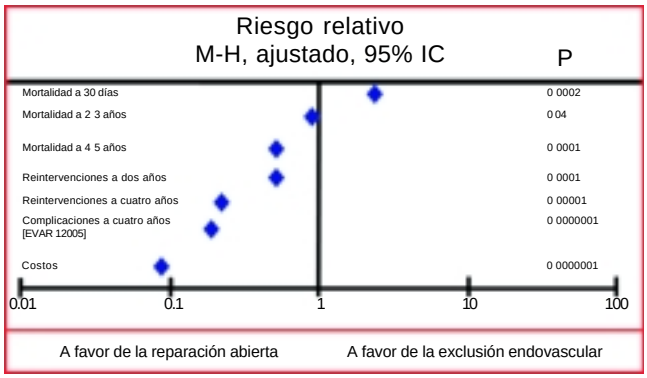

Figura 7. Reparación abierta *vs.* exclusión endovascular. Resumen pacientes de no alto riesto. Riesgo relativo. M-H, Ajustado, 95% IC.

tamiento médico presentó 10% de mayor mortalidad a los cuatro años con respecto a la exclusión endovascular, con un valor de "p" estadísticamente significativo (p = 0.00001) (IC 95% 0.97-1.25)[7,19,20] *(Cuadro VIII* y *Figura 9)*.

- Complicaciones a cuatro años: A favor del mejor tratamiento médico, observando que el mejor tratamiento médico presentó disminución de 18% en el número de complicaciones a cuatro años con respecto a la exclusión endovascular, con un valor de "p" estadísticamente significativo (p = 0.00001) (IC 95% 0.63-1.06)[19,20] *(Cuadro IX* y *Figura 10)*.

En resumen, el metanálisis mejor tratamiento médico *vs.* exclusión endovascular en pacientes de alto riesgo demostró con significancia estadística en cada una de las variables, menor mortalidad a 30 días con el mejor tratamiento médico, menor mortalidad a cuatro años con la exclusión endovascular y tanto las complicaciones como las reintervenciones19 a cuatro años fueron menores con el mejor tratamiento médico *(Figura 11)*.

Reparación abierta *vs.* exclusión endovascular en pacientes de alto riesgo:

- Mortalidad a 30 días: A favor de la exclusión endovascular, observando que la reparación abierta no presentó diferencias estadísticamente significativas con respecto a la exclusión endovascular, con un valor de "p" no estadísticamente significativo (p = 0.50) (IC 95% 0.99-1.92)[14,20-23] *(Cuadro X* y *Figura 12)*.
- Mortalidad a cuatro años: A favor de la reparación abierta, observando que la reparación abierta presentó una disminución de 44% en la mortalidad a cuatro años con respecto a la exclusión endovascular, con un valor de "p" estadísticamente significativo (p = 0.00001) (IC 95% 0.55-0.79)[14,20,23] *(Cuadro XI* y *Figura 13)*.

En resumen, el metanálisis reparación abierta *vs.* exclusión endovascular en pacientes de alto riesgo demostró menor mortalidad a 30 días con la exclusión endovascular aunque sin significancia estadística, menor mortalidad a cuatro años con la reparación abierta con significancia estadística, y a cuatro años menor número de

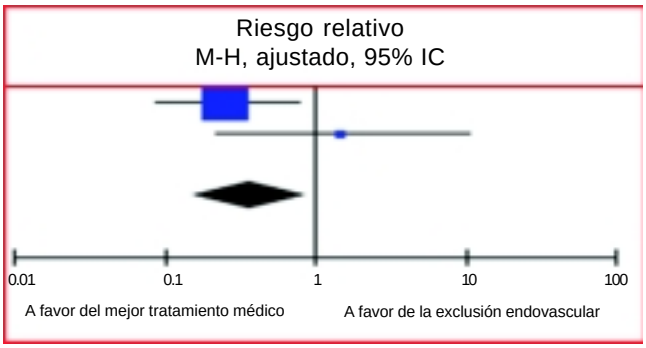

Figura 8. Riesgo relativo. M-H, Ajustado, 95% IC.

CUADRO VII

Mejor tratamiento médico *vs.* exclusión endovascular: Mortalidad a 30 días en pacientes de alto riesgo

Estudio o Subgrupo	Abierta Eventos	Abierta Total	Endovascular Eventos	Endovascular Total	Peso	Riesgo Relativo M-H, Ajustado, 95% IC	
EVAR 2 2005	4	172	15	166	90.5%	0.26	[0.09, 0.76]
Hynes N. 2007	2	44	2	66	9.5%	1.50	[0.22,10.26]
Total (95% IC)		216		232	100.0%	0.38	[0.15, 0.91]
Total Eventos	6		17				

Heterogeneidad: χ^2 = 2.46, gl = 1 (P = 0.12): I^2 = 59%. Prueba para efecto global: Z = 2.16 (P = 0.03).

CUADRO VIII

Mejor tratamiento médico *vs.* exclusión endovascular: Mortalidad a cuatro años en pacientes de alto riesgo

Estudio o Subgrupo	Abierta Eventos	Abierta Total	Endovascular Eventos	Endovascular Total	Peso	Riesgo Relativo M-H, Ajustado, 95% IC	
EVAR 2 2005	107	172	110	166	54.8%	0.94	[0.80, 1.10]
EVAR TRIAL PART 2007	83	207	79	197	39.7%	1.00	[0.79, 1.27]
Hymes N. 2007	32	44	14	66	5.5%	3.43	[2.08, 5.65]
Total (95% IC)		423		429	100.0%	1.10	[0.97, 1.25]
Total Eventos	222		203				

Heterogeneidad: χ^2 = 24.36, gl = 2 (P< 0.00001): I^2 = 92%. Prueba para efecto global: Z = 1.43 (P = 0.15).

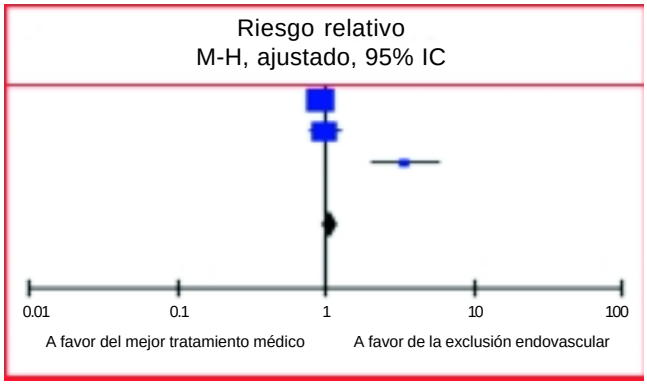

Figura 9. Riesgo relativo. M-H, Ajustado, 95% IC.

complicaciones20 y reintervenciones20 con la reparación abierta aunque sin significancia estadística *(Figura 14)*.

Inclusive en las guías de la Sociedad Americana de Cirugía Vascular para el cuidado de los pacientes con aneurismas de la aorta abdominal se acota que la exclusión endovascular de los aneurismas de la aorta abdominal "podría ser considerada" en pacientes de alto riesgo no aptos para la reparación abierta, con un nivel de recomendación débil y una calidad de evidencia baja.[3]

Ruptura del aneurisma postintervención (reparación abierta *vs.* exclusión endovascular):

El estudio resultó a favor de la reparación abierta, observando que la reparación abierta presentó

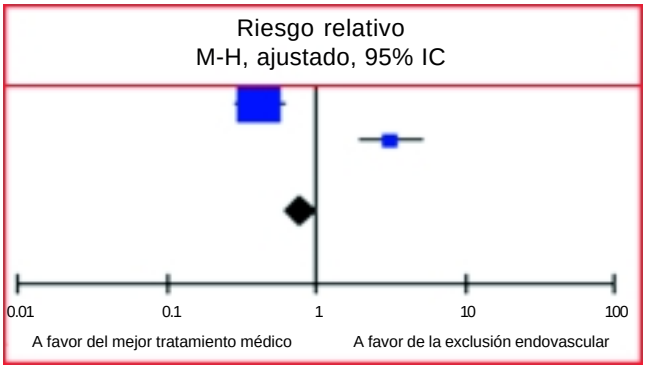

Figura 10. Riego relativo. M-H, Ajustado, 95% IC.

CUADRO IX

Mejor tratamiento médico *vs.* exclusión endovascular: Complicaciones a cuatro años en pacientes de alto riesgo

Estudio o Subgrupo	Abierta Eventos	Abierta Total	Endovascular Eventos	Endovascular Total	Peso	Riesgo Relativo M-H, Ajustado, 95% IC	
EVAR TRIAL 2 2005	31	172	71	166	85.8%	0.42	[0.29, 0.61]
Hynes N. 2007	32	44	15	66	14.2%	3.20	[1.98, 5.17]
Total (95% IC)		216		232	100.0%	0.82	[0.63, 1.06]
Total Eventos	466		2,255				

Heterogeneidad: χ^2 = 43.75, gl = 1 (P < 0.00001): I^2 = 98%. Prueba para efecto global: Z = 1.51 (P = 0.13).

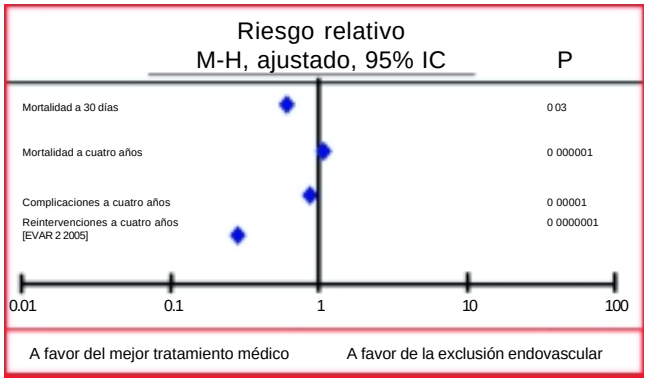

Figura 11. Mejor tratamiento médico *vs.* exclusión endovascular. Resumen pacientes de alto riesgo. Riesgo relativo. M-H, Ajustado, 95% IC

una disminución de 72% en la ruptura del aneurisma postintervención con respecto a la exclusión endovascular, con un valor de "p" estadísticamente significativo (p = 0.00001) (IC 95% 0.23-0.34)[13,20,23] *(Cuadro XII* y *Figura 15)*.

DISCUSIÓN

El término reparación endovascular de un aneurisma de la aorta abdominal es incorrecto, ya que realmente es una exclusión endoluminal donde el aneurisma permanece intacto esperando que disminuya de tamaño, nunca se cura y ante cualquier disrupción o falla de la endoprótesis o de sus mecanismos de fijación se restablecerá el flujo sanguíneo en el saco aneurismático con el potencial riesgo de ruptura. Éste permanece metabólicamente activo liberando importantes cantidades de Interleucina 6, que es un factor de riesgo cardiovascular y muerte, así como de proteinasas a nivel de la pared aneurismática principalmente metaloproteinasa 9, lo que mantiene un riesgo latente de ruptura de 0.5 a 1.2% por paciente por año.[24-27] En cambio la reparación abierta es definitiva, no hay endofugas residuales, el injerto tiene múltiples puntos de fijación transmural involucrando la adventicia que es la capa más resistente de la aorta, las fallas tardías de la reparación quirúrgica son raras y habitualmente se deben a infección y las recurrencias aneurismáticas son secundarias a degeneración principalmente en otros sitios de la aorta e ilíacas, lo que puede producir riesgo de ruptura de 1.5% a seis años, y sus complicaciones habitualmente se asocian a la laparotomía como: hernias incisionales, adherencias u obstrucción intestinal.[26,27]

Dados los estrictos criterios anatómicos de selección para la colocación de una endoprótesis: longitud del cuello proximal ≥ a 15 mm., diámetro del cuello proximal ≤ de 28 mm., angulación del cuello proximal menor de 30º, diámetro de las arterias ilíacas ≥ de 7 mm sin tortuosidad severa, ausencia de arterias renales accesorias, idóneamente sin permeabilidad

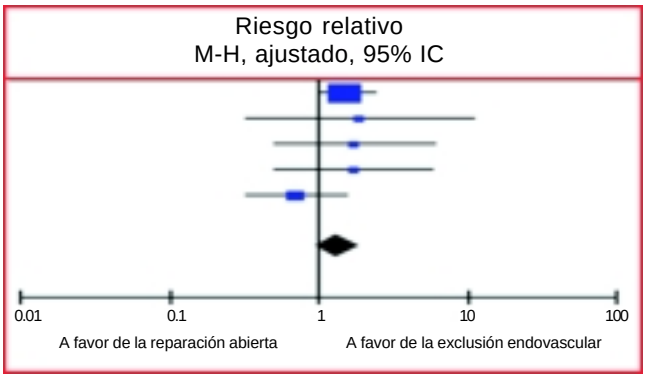

Figura 12. Riesgo relativo. M-H, Ajustado, 95% IC.

CUADRO X

Reparación abierta *vs.* exclusión endovascular: Mortalidad a 30 días en pacientes de alto riesgo

Estudio o Subgrupo	Abierta Eventos	Abierta Total	Endovascular Eventos	Endovascular Total	Peso	Riesgo Relativo M-H, Ajustado, 95% IC	
Bush RL. 2007	83	1580	27	788	61.7%	1.53	[1.00, 2.35]
Hynes N. 2007	3	52	2	66	3.0%	1.90	[0.33,10.98]
Paolini D. 2008	6	69	4	81	6.3%	1.76	[0.52, 5.99]
Sicard G. 2006	3	61	16	565	5.3%	1.74	[0.52, 5.79]
Wahlgren CM. 2008	16	483	10	217	23.6%	0.72	[0.33, 1.56]
Total (95% IC)		2245		1717	100.0%	1.38	[0.99, 1.92]
Total Eventos	111		59				

Heterogeneidad: χ^2 = 3.39, gl = 4 (P = 0.50): I^2 = 0%. Prueba para efecto global: Z = 1.88 (P = 0.06).

CUADRO XI

Reparación abierta *vs.* exclusión endovascular: Mortalidad a cuatro años en pacientes de alto riesgo

Estudio o Subgrupo	Abierta Eventos	Abierta Total	Endovascular Eventos	Endovascular Total	Peso	Riesgo Relativo M-H, Ajustado, 95% IC	
Hynes N. 2007	8	52	14	66	6.6%	0.73	[0.33, 1.60]
Sicard G. 2006	21	61	247	565	25.9%	0.79	[0.55, 1.13]
Wahlgren CM. 2008	121	483	91	217	67.5%	0.60	[0.48, 0.74]
Total (95% IC)		596		848	100.0%	0.66	[0.55, 0.79]
Total Eventos	150		352				

Heterogeneidad: χ^2 = 1.75, gl = 2 (P = 0.42): I^2 = 0%. Prueba para efecto global: Z = 4.53 (P < 0.00001).

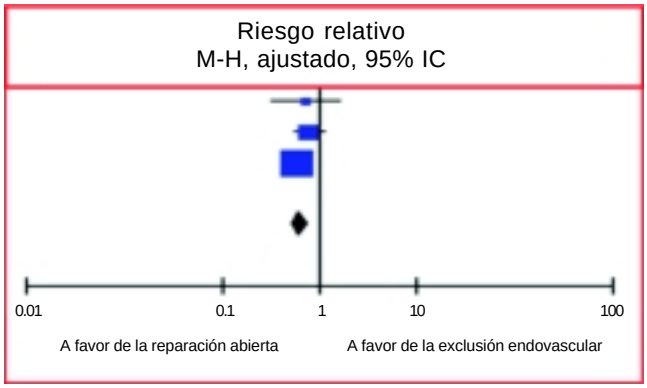

Figura 13. Riesgo relativo. M-H, Ajustado, 95% IC.

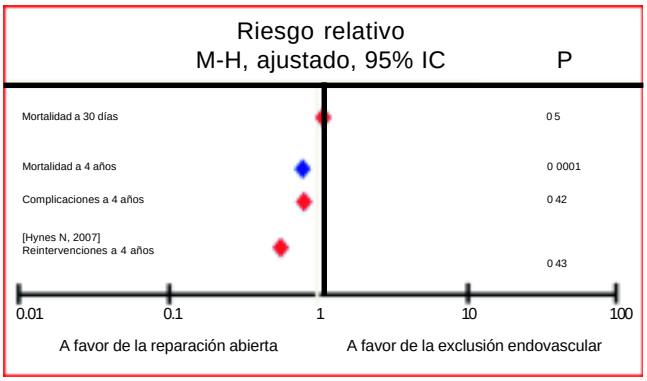

Figura 14. Reparación abierta vs. exclusión endovascular. Resumen pacientes de alto riesgo. Riesgo relativo. M-H, Ajustado, 95% IC.

de la arteria mesentérica inferior y un seguimiento confiable; sólo de 30 a 50% de los enfermos son candidatos a este tipo de modalidad terapéutica.[3,4]

Las complicaciones asociadas a la exclusión endovascular van desde conversión a cirugía abierta, endofugas periprotésicas tipo 1, 2, 3, 4, y 5, dilatación del cuello, migración de los puntos de anclaje, pérdida de la integridad de la endoprótesis (ya sea por fracturas del "stent", ruptura de las suturas o destrucción de material protésico), angulación severa de la endoprótesis, separación de los componentes modulares, hasta el no claro fenómeno de endo-

CUADRO XII

Reparación abierta *vs.* exclusión endovascular: Ruptura del aneurisma post-intervención

Estudio o Subgrupo	Abierta Eventos	Abierta Total	Endovascular Eventos	Endovascular Total	Peso	Riesgo Relativo M-H, Ajustado, 95% IC	
Hynes N. 2007	0	52	2	66	0.5%	0.25	[0.01, 5.15]
Schermerhorn ML 2008	114	22830	411	22830	98.6%	0.2	[0.23,0.34]
Sicard G. 2006	0	61	17	565	0.8%	0.26	[0.02, 4.28]
Total (95% IC)		22943		23461	100.0%	0.28	[0.23, 0.34]
Total Eventos	114		430				

Heterogeneidad: χ^2 = 0.01, gl = 2 (P = 1.00): I^2 = 0%. Prueba para efecto global: Z = 12.23 (P < 0.00001).

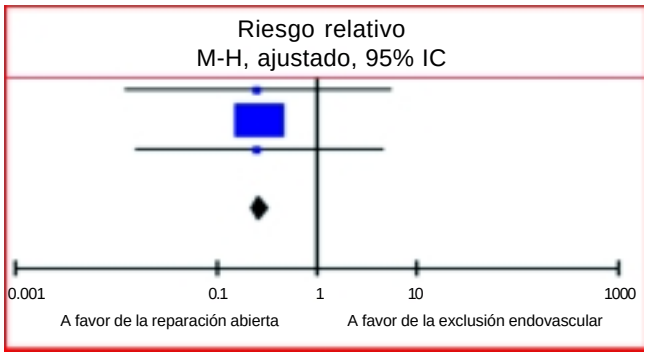

Figura 15. Riesgo relativo. M-H, Ajustado, 95% IC.

tensión sin endofuga.[26,27] Debido a estas complicaciones, la frecuencia de reintervenciones es de 4.6% por año, las que en 60% de los casos son por abordaje transfemoral, 23% por vía transabdominal con una mortalidad operatoria de 12 a 25% y 16% requerirá derivaciones arteriales extra anatómicas.[28-30]

Por las complicaciones antes mencionadas y el peligro latente de ruptura del aneurisma de 0.5 a 1.2% por paciente por año (5-12% a diez años), es obligada una vigilancia clínico radiológica (angiotomografía) rutinaria e indefinida.[27,31,32] Este seguimiento angiotomográfico puede producir daño renal progresivo, manifestado por disminución de la filtración glomerular inducida por la nefrotoxicidad del medio de contraste; también se han descrito micro infartos renales sobre todo con las endoprótesis de fijación suprarrenal.[27,33-35]

Otra de las consecuencias adversas de este monitoreo radiológico es el efecto estocástico o sea la carcinogénesis inducida por la radiación acumulada. Una tomografía computada abdomino pélvica genera una dosis acumulada de radiación equivalente a 10 millisieverts (mSv), similar a la radiación que recibieron los sobrevivientes de la bomba de Hiroshima generando un riesgo de cáncer fatal de 1 en 2,000 y de cáncer de 1 en 1,000. Cuando la dosis acumulada llega a ser de 100 mSv, el efecto estocástico será de 1 en 100 con riesgo de leucemia y cáncer en órganos sólidos. Los pacientes sometidos a la exclusión endovascular de un aneurisma de aorta abdominal a un año tendrán una dosis acumulada de 67 mSv, con un riesgo de mortalidad agregada por efecto estocástico de 1 en 400 y a 10 años la dosis acumulada será de 160 mSv, con un riesgo de mortalidad agregada de 1 en 155.[36-41]

CONCLUSIONES

Ante la evidencia otorgada por el presente metanálisis a favor de la reparación abierta *(Figura 16)* el deterioro renal progresivo y el efecto estocástico acumulativo secundario al seguimiento angiotomográfico obligatorio, rutinario e indefinido de la exclusión endovascular, se concluye que la reparación quirúrgica es la mejor opción para el tratamiento de los aneurismas de la aorta abdominal y reitero cordura, mesura, primordialmente Ciencia, pero, sobre todo, Criterio.

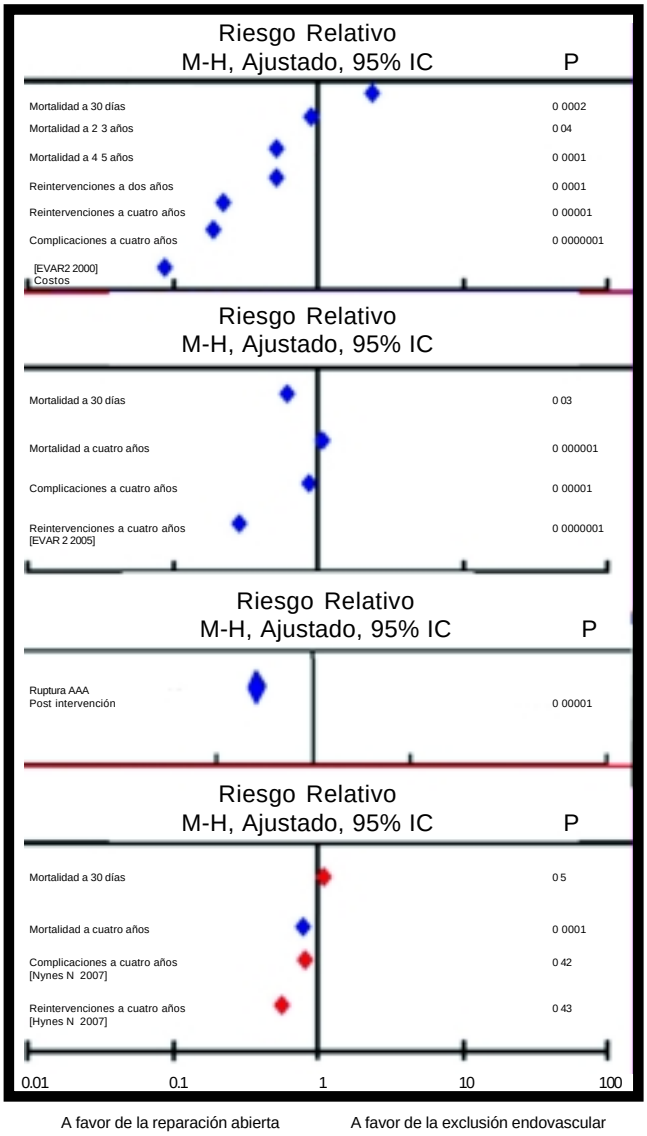

Figura 16. Metanálisis global.

REFERENCIAS

1. Parodi JC, Palmaz JC, Barone HD. Transfemoral intra luminal graft implantation for abdominal aortic aneurys ms. Ann Vasc Surg 1991; 5: 491 9.
2. Rojas G. Cordura, Masura y Ciencia. Rev Mex Angiol 1999; 27: 76 7.
3. Chaikof EL, Brewster DC, Dalman RL, Makaroun MS, Illig KA, Sicard GA, et al. The care of patients with an

abdominal aortic aneurysm: The Society for Vascular Surgery practice guidelines. J Vasc Surg 2009; 50(8S): 2S 49S.
4. EVAR trial participants. Endovascular aneurysm repair versus open repair in patients with abdominal aortic aneurysm (EVAR trial 1): Randomized controlled trial. Lancet 2005; 365: 2179 86.
5. Bush RL, Johson ML, Collins TC, Henderson WG, Khuri SF, Hong Jen Yu, et al. Open Versus Endovascular Ab dominal Aortic Aneurysm Repair in VA Hospitals. J Am Coll Surg 2006; 202: 577 87.
6. Chahwan S, Comerota AJ, Pigott JP, Scheuermann BW, Burrow J, Wojnarowski D. Elective treatment of abdo minal aortic aneurysm with endovascular or open repair: The first decade. J Vasc Surg 2007; 45: 258 62.
7. The EVAR Trial Participants. Partient fitness and survi val after abdominal aortic aneurysm repair in patients form the UK EVAR trials. Br J Surg 2007; 94: 709 16.
8. Giles KA, Schermerhorn ML, O'Malley AJ, Cotterill P, Jhaveri A, Pomposelli FB, et al. Risk prediction for perio perative mortality of endovascular vs open repair of ab dominal aortic aneurysms using the Medicare popula tion. J Vasc Surg 2009; 50: 256 62.
9. Lederle FA, Freischlag JA, Kyriakides TC, Padberg FT, Matsumura JS, Kohler TR, et al. Outcomes following en dovascular vs open repair of abdominal aortic aneurysm. A randomized trial. JAMA 2009; 302: 1535 42.
10. Lee WA, Carter JW, Upchurch G, Seeger JM, Huber TS. Perioperative outcomes after open and endovascular re pair of intact abdominal aortic aneurysms in the United Sates during 2001. J Vasc Surg 2004; 39: 491 6.
11. Mani K, Björck M, Lundkvist J, Wanhainen A. Improved long term survival after abdominal aortic aneurysm re pair. Circulation 2009; 120: 201 11.
12. Prinssen M, Verhoeven LG, Buth J, Coypers P, van Sambeek M, Baim R, et al. (DREAM Trial Group) A ran domized Trial Comparing Conventional and Endovascu lar Repair of Abdominal Aortic Aneurysms. N Engl J Med 2004: 351; 1607 18.
13. Schermerhorn ML, O'Malley AJ, Jhaveri A, Cotterill P, Pomposelli F, Landon BE. Endovascular vs open repair of abdominal aortic aneurysms in the medicare popula tion. N Engl J Med 2008; 358: 464 74.
14. Wahlgren CM, Malmstedt J. Outcomes of endovascular abdominal aortic aneurysm repair compared with open surgical repair in high risk patients: Results from Swe dish Vascular Registry. J Vasc Surg 2008; 48: 1382 9.
15. Blankensteijn JD, de Jong S, Prinssen M, van Der Ham A, Buth J, van Sterkenburg S, et al. (DREAM Trial Group) Two year outcomes after Conventional or Endo vascular Repair of Abdominal Aortic Aneurysms. N Engl J Med 2005; 352: 2398 405.
16. Bosh J, Kaufmano JA. Abdominal Aortic Aneurysms: Cost effectiveness of Elective Endovascular and Open Surgical Repair. Radiology 2002; 225: 337 44.
17. Epstein DM, Sculpher MJ, Manca A, Michaels J, Thomp son SG, Brown LC, et al. Modelling the long term cost effectiveness of endovascular or open repair for abdomi nal aortic aneurysm. Br J Surg 2008; 95: 183 90.
18. Centre for Reviews and Dissemination. Cost effective ness of endovascular abdominal aortic aneurysm repair NHS Economic Evaluation Detabase (NHSEED). Critica lly appraised economic evaluations. 2009 Issue 3, John Wiley & Sons, Ltd. Chichester, UK. Division: ST.
19. EVAR trial participants. Endovascular aneurysm repair and outcome in patients unfit for open repair of abdomi nal aortic aneurysm (EVAR trial 2): randomised contro lled trial. Lancet 2005; 365: 2187 92.
20. Hynes N, Sultan Sf. A Prospective Clinical, Economic, and Quality of Life Analysis Comparing Endovascular Aneurysm Repair (EVAR), Open Repair, and Best Medi cal Treatment in High Risk Patients With Abdominal Aortic Aneurysms Suitable for EVAR: The Irish Patient Trial. J Endovasc Ther 2007; 14: 763 76.
21. Bush RL, Johnson ML, Hedayati N, Henderson WG, Lin PH, Lumsden AB. Performance of endovascular aortic aneurysm repair in high risk patients: results from the Veterans Affairs National Surgical Quality Improvement Program. J Vasc Surg 2007; 45: 227 35.
22. Paolini D, Chahwan S, Wojnarowski D. BA, Pigott JP, LaPorte F, Comerota AJ. Elective endovascular and open repair of abdominal aortic aneurysms in octogena rians. J Vasc Surg 2008; 47: 924 7.
23. Sicard GA, Zwolak RM, Sidawy AN, White RA, Siami FS, for the Society for Vascular Surgery Outcomes Commit tee. Endovascular abdominal aortic aneurysm repair: Long term outcome measures in patients at high risk for open surgery. J Vasc Surg 2006; 44: 229 36.
24. Schlösser FJV, Gusberg RJ, Dardik A, Lin PH, Verhagen HJM, Moll FL, et al. Aneurysm Rupture after EVAR: Can the Ultimate Failure be Predicted? Eur J Vasc En dovasc Surg 2009; 37: 15 22.
25. Dawson JA, Choke E, Cockerill GW, Loftus IM, Thomp son MM. The long term effects of Open and Endovascu lar aneurysm repair on circulating Interleukin 6. Eur J Vasc Endovasc Surg 2009; 37: 43 5.
26. Chuter TAM. Durability of endovascular infrarenal aneurysm repair: When does late failure occur and why? Semin Vasc Surg 2009; 22: 102 10.
27. Boyle JR. Long term outcome of endovascular abdominal aortic aneurysm repair. Br J Surg 2009; 96: 447 8.
28. Millon A, Deelchand A, Feugier P, Chevalier JM, Favre JP. Conversion to open repair after endovascular aneu rysm repair: Causes and results. A French multicentric study. Eur J Vasc Endovasc Surg 2009; 38: 429 34.
29. Duarte MP, Maldjian CT, Laskowski I. Comparison of endovascular versus open repair of abdominal aortic aneurysms. A review. Cardiology in Review 2009; 17: 112 14.
30. Hobo R, for the EUROSTAR collaborators. Secondary interventions following endovascular abdominal aortic aneurysm repair using current endografts. A EUROS TAR report. J Vasc Surg 2006; 43: 896 902.
31. Brewster DC, Jones JE, Chung TK. Long term outco mes after endovascular abdominal aortic aneurysm re pair: The first decade. Ann Surg 2006; 244: 426 38.
32. Consenso Hispano Latinoamericano del tratamiento en dovascular del aneurisma de aorta abdominal 2009. Rev Mex Angiol 2009; 37: 72 81.
33. Walsh SR, Tang TY, Boyle JR. Renal consequences of endovascular abdominal aortic aneurysm repair. J Endo vasc Ther 2008; 15: 73 82.
34. Mills JL, Duons ST, Leon LR, Goshima KR, Ihnat DM, Wendel CS, et al. Comparison of the effects of open and endovascular aortic aneurysm repair on long term renal function using chronic kidney disease staging based on glomerular filtration rate. J Vasc Surg 2008; 47: 1141 9.
35. Walsh SR, Boyle JR, Lynch AG, Sadat U, Carpenter JP, Tang TY, et al. Suprarenal endograft fixation and me dium term renal function: Systematic review and meta analysis. J Vasc Surg 2008; 47: 1364 70.
36. Hui CM, MacGregor JH, Tien HC, Kortbeek JB. Radiation dose from initial trauma assessment and resuscitation: review of the literature. Can J Surg 2009; 52: 147 52.
37. Salottolo K, Bar Or R, Fleishman M, Maruyama G, Slone DS, Mains CW, et al. Current utilization and radiation

dose from computed tomography in patients with trau ma. Crit Care Med 2009; 37: 1336 40.
38. Weerakkody RA, Walsh SR, Cousins C, Goldstone KE, Tang TY, Gaunt ME. Radiation exposure during endo vascular aneurysm repair. Br J Surg 2008; 95: 699 702.
39. Kalef Ezra JA, Karavasilis S, Ziogas D, Dristiliaris D, Michalis LK, Matsagas M. Radiation burden of patients undergoing endovascular abdominal aortic aneurysm re pair. J Vasc Surg 2009; 49: 283 7.
40. Hall EJ, Brenner DJ. Cancer risks from diagnostic ra diology. Br J Radiol 2008; 81: 362 78.
41. Semelka RC, Armao DM, Elias J, Huda W. Imaging stra tegies to reduce the risk of radiation in CT studies, inclu ding selective substitution with MRI. J Magn Reson Ima ging 2007; 25: 900 9.

Correspondencia:
Dr. Guillermo A. Rojas Reyna, F.A.C.S.
Centro Médico A.B.C., Campus Observatorio
Sur 136 No. 201 Consultorio 508
Col. Américas
C.P. 01120. México, D.F.
Tel. 5272 3410 FAX 5516 9970
Cel. 04455 54038217
Correo electrónico: mdrrojas@hotmail.com

Revista Mexicana de
ANGIOLOGIA
Vol. 38, Núm. 4
Octubre-Diciembre 2010
pp 145-148

Trabajo original

Disminución de morbi-mortalidad en el manejo del tumor de cuerpo carotídeo, tendencias actuales y experiencia en México

Dr. Óscar Gerardo Carpio Cancino,* Dra. Nora Sánchez Nicolat,** Dra. Irene C Turnbull,** Dr. Julio Abel Serrano Lozano***

RESUMEN

Antecedentes: El tumor de cuerpo carotídeo está asociado a latitudes de alto nivel sobre el nivel del mar, como las presentes en el centro de nuestro país, siendo un tumor altamente vascularizado y potencialmente maligno.

Objetivo: Realizar una búsqueda de los recursos tecnológicos actuales para la disminución de la morbi-mortalidad del tratamiento quirúrgico del tumor del cuerpo carotídeo, así como exponer la experiencia en nuestro centro hospitalario.

Resultados: Los recursos encontrados para su tratamiento son la embolización preoperatoria, selectiva, uso de stent recubierto en la carótida externa, subluxación mandibular, uso de cauterio bipolar, uso de shunt carotídeo, reconstrucción arterial carotídea. En nuestro centro hospitalario de mayo 2003 a enero 2009, se intervinieron a 38 pacientes con tumor de cuerpo carotídeo: Shamblin I, cuatro pacientes (10.5%); Shamblin II, 30 pacientes (79%); Shamblin III, cuatro pacientes (10.5%); con un tiempo quirúrgico promedio de 108 ± 27.2 min (rango de 60 a 210 min), con una pérdida estimada de sangre de 486 ± 240 mL (rango de 200-1,600 mL). Con morbilidad por lesión en bifurcación carotídea uno (5.2%); lesión en carótida interna, uno (2.6%); lesión y ligadura de yugular interna, uno (2.6%); ictus, uno (2.6%); hematoma, uno (2.6%); lesión en nervio hipogloso, dos (5.2%); lesión en nervio laríngeo recurrente, uno (2.6%). El mayor tiempo quirúrgico, sangrado y lesión neurológica estuvieron directamente relacionados con el diámetro del tumor.

Conclusiones: El diagnóstico y la resección temprana del tumor de cuerpo carotídeo son aún los factores clave para disminuir la morbilidad y mortalidad asociadas a la resección de esta entidad nosológica.

Palabras clave: Tumor de cuerpo carotídeo, recursos tecnológicos, morbilidad, mortalidad.

ABSTRACT

Background: *The carotid body tumor is associated to latitudes with a high level over the sea, as the ones present in our country, being a highly vascularizated tumor with potential malignancy.*

Objective: *To search the current technological resources to reduce the morbidity and mortality of the carotid body tumor surgical treatment, and to expose our experience in our facility.*

Results: *The resources found for its treatment are the selective preoperative embolization, using a covered stent on the external carotid vessel, mandibular subluxation, use of a bipolar cautery, use of a carotid shunt, carotid vessel reconstruction. In our facility from May 2003 until January 2009, we had treated 38 patients with a carotid body tumor: Shamblin I, four patients (10.5%); Shamblin II, 30 patients (79%); Shamblin III, four patients (10.5%); with an average procedure timing of 108 ± 27.2 min*

* Médico residente del Servicio de Angiología y Cirugía Vascular.
** Médico adscrito al Servicio de Angiología y Cirugía Vascular.
*** Jefe del Servicio de Angiología y Cirugía Vascular.

(range 60-210 min), with a blood loose estimated in 486 ± 240 mL (range 200-1,600 mL), with morbidity because of lesion on carotid bifurcation 1(5.2%); internal carotid vessel lesion, 1(2.6%); lesion and ligature of internal jugular vessel, 1(2.6%); stroke, 1(2.6%); wound hematoma, 1(2.6%); hipoglosal nerve lesion, 2(5.2%); recurrent laryngeal nerve lesion, 1(2.6%). The procedure timing, bleeding and neurological lesion were directly related to the tumor diameter.

Conclusions: *The diagnosis and early resection of the carotid body tumor, still remain, the key factors to diminish the morbidity and mortality associated with the resection of this nosological entity.*

Key words: *Carotid body tumor, technological resources, morbidity, mortality.*

INTRODUCCIÓN

Los tumores carotídeos son lesiones raras del sistema neuroendocrino, las cuales son altamente vascularizadas y se originan del tejido paragangliónico localizado en la bifurcación carotídea. Aunque la mayoría son benignos, algunos pueden ser localmente agresivos y su escisión quirúrgica es recomendable.[1,2]

En el área central de México, donde las condiciones de altitud son comunes, esta es una patología frecuente, con aproximadamente nueve casos por cada 1,000 habitantes.[3,4]

Se realizó una búsqueda bibliográfica para el tratamiento y disminución de la morbi-mortalidad en el manejo de esta tumoración encontrando los siguientes recursos: embolización preoperatoria selectiva, uso de stent recubierto en la carótida externa, subluxación mandibular, uso de cauterio bipolar, uso de shunt carotídeo, reconstrucción arterial carotídea.[5-10]

El propósito de este estudio es describir la experiencia en nuestra institución en el tratamiento quirúrgico de los tumores de cuerpo carotídeo.

MÉTODOS

Esta es una revisión retrospectiva[11] la cual incluye todos los casos de tumor de cuerpo carotídeo, tratados durante el periodo de mayo 2003 a enero 2009. Para evaluar las características clínicas, abordaje quirúrgico y complicaciones presentadas. Un total de 38 pacientes fueron incluidos en el análisis de los cuales 92.1% fueron mujeres, con una edad promedio de 56 ± 8.7 años (rango 29-78).

La molestia principal en todos los casos fue una masa asintomática en el cuello sin paresia de pares craneales *(Figura 1).* El período desde el inicio de la sintomatología hasta la realización del diagnóstico fue de seis meses a seis años (promedio 1.47 años). El tamaño promedio de la tumoración en su eje mayor fue de 4.4 cm.

Los estudios preoperatorios que se realizaron fueron tomografía computada en 38 pacientes (100%) ultrasonido Doppler dúplex en 38 pacientes (100%), angiografía en 15 pacientes (39.4%) *(Figura 1).*

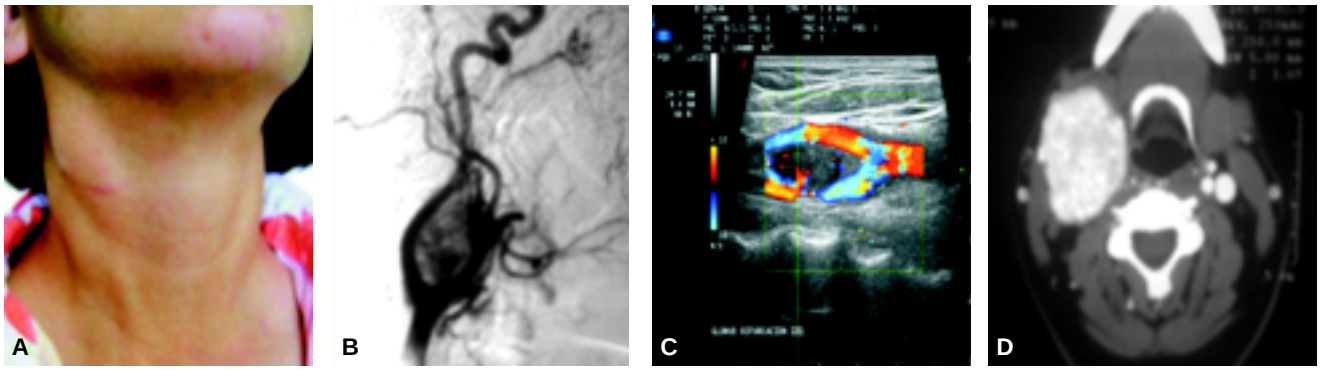

Figura 1. A) Tumor en cara lateral de cuello asintomática, con una cicatriz debido a un abordaje previo en una paciente con diagnóstico de tumor de cuerpo carotídeo derecho. **B)** Angiograma que muestra una tumoracion grande hipervascular. **C)** Ultrasonido dúplex demostrando la separación de vasos carotídeos por el tumor. **D)** Tumor de cuerpo carotídeo mayor a 5 cm de diámetro transversal.

CUADRO I

Morbilidad perioperatoria N=38	N (%)
Lesión en bifurcación carotídea	2 (5.2%)
Lesión en carótida interna	1 (2.6%)
Ligadura en yugular interna	1 (2.6%)
Ictus	1 (2.6%)
Hematoma en herida	1 (2.6%)
Lesión neurológica	
Lesión nervio hipogloso	2 (5.2%)
Lesión nervio laríngeo recurrente	1 (2.6%)

RESULTADOS

De la revisión bibliográfica realizada se encontró que la embolización preoperatoria, introducida en 1979, está indicada en tumores de 5 cm o mayores y se aplica a los pacientes de uno a siete días antes de la cirugía, con una reducción de 90% de la vascularidad en el tumor. La subluxación mandibular introducida en 1987 se emplea en tumores con extensión craneal, mejorando su exposición, con un aumento de hasta 1 cm en el espacio retromandibular para el adecuado control vascular y exposición tumoral.

La ligadura de la carótida externa disminuye el aporte sanguíneo y ayuda en la resección en bloque de la tumoración. En el grupo Shamblin III se recomienda la resección de la carótida interna con injerto de safena lo cual se reporta como un recurso necesario hasta en 16% de los pacientes. El cauterio bipolar ayuda a disminuir el sangrado a 150 mL durante el evento quirúrgico con un rango de 75 a 300 mL y con una tasa de transfusión de 5%. La morbilidad neurológica; sin embargo, es un aspecto que aún sigue presentando un riesgo en los tumores mayores de 5 cm con una lesión de pares craneales en forma temporal de 26% y permanente de 5%, el uso de cauterio bipolar se asocia a una menor lesión neurológica, para lo cual está recomendado su uso en forma preferencial *(Cuadro I).*

En la revisión realizada en nuestro hospital las características encontradas para los tumores resecados según la clasificación de Shamblin[12] fueron: Shamblin I sin invasión a pared vascular, cuatro pacientes (10.5%); Shamblin II con tumores parcialmente adherentes a los vasos carotídeos, 30 pacientes (79%); Shamblin III con tumores íntimamente adheridos a vasos carotídeos, cuatro pacientes (10.5%).

El tiempo quirúrgico promedio para la resección tumoral fue de 108 ± 27.2 min (rango de 60 a 210 min), con una pérdida estimada de sangre de 486 ± 240 mL (rango de 200-1,600 mL) *(Figura 2).*

DISCUSIÓN

Los tumores Shamblin III estuvieron asociados con un mayor tiempo operatorio, mayor sangrado y complicaciones perioperatorias.

Los avances en la tecnología de imagen[13] y las técnicas quirúrgicas modernas han contribuido a mejorar los resultados en el manejo de los tumores del cuerpo carotídeo, como fue demostrado por una tasa de menor morbilidad perioperatoria.

El uso de la embolización preoperatoria y la introducción de la exclusión vascular con stents recubiertos han sido descritos como métodos para disminuir las complicaciones por sangrado.[2,7] De cualquier manera esta patología se presenta comúnmente en pacientes jóvenes en los cuales nuestro abordaje favorece la resección quirúrgica cuidadosa para evitar la necesidad de una reconstrucción vascular o su exclusión.

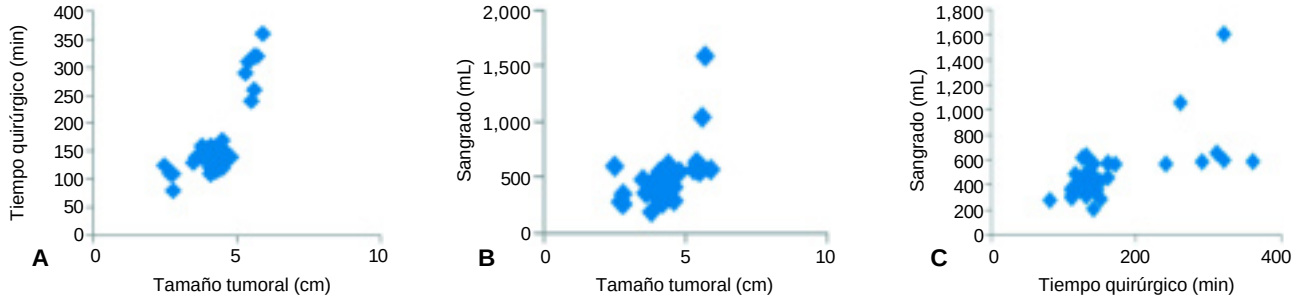

Figura 2. Relación entre el tamaño, tiempo quirúrgico y pérdida sanguínea. **A)** El mayor tamaño está fuertemente asociado con un mayor tiempo quirúrgico (coeficiente de correlación 0.75). **B)** El mayor tamaño está asociado con un mayor sangrado durante la cirugía (coeficiente de correlación 0.542). **C)** El tiempo quirúrgico y el sangrado mostraron una débil asociación positiva (coeficiente de correlación 0.301).

CONCLUSIÓN

El diagnóstico y la resección temprana del tumor de cuerpo carotídeo son aún los factores clave para disminuir la morbilidad y mortalidad asociadas a la resección de tumores.

REFERENCIAS

1. Kakkos KS, Reddy JD, Shepard DA. Contemporary presentation and evolution of management of neck paragangliomas. *J Vasc Surg* 2009; 49: 1365-73.
2. Smith FR, Shetty CP, Reddy JD. Surgical treatment of carotid paragangliomas presenting unusual technical difficulties. *J Vasc Surg* 1988; 7: 631-7.
3. Hernández LE, Enríquez VME, Rodríguez JO. Correlación entre la presencia de tumores del cuerpo carotídeo e hipoxemia crónica. Estudio demostrado por gasometría arterial. *Rev Mex Angiol* 2009; 37: 82-7.
4. Enríquez VE, Velasco OC, Cruz CE. Saturación de oxígeno en pacientes con tumor de cuerpo carotídeo. *Rev Mex Angiol* 2003; 31: 68-71.
5. DuBois J, Kelly W, McMenamin P. Bilateral carotid body tumors managed with preoperative embolization: A case report and review. *J Vasc Surg* 1987; 5: 648-50.
6. Dossa C, Shepard DA, Wolford G. Distal internal carotid exposure: A simplified technique for temporary mandibular subluxation. *J Vasc Surg* 1990; 12: 319-25.
7. Scanlon MJ, Lustgarten JJ, Karr BS. Successful devascularization of carotid body tumors by covered stent placement in the external carotid artery. *J Vasc Surg* 2008; 48: 132-4.
8. Tripp FH, Fail SP, Beyer GM. New approach to preoperative vascular exclusion for carotid body tumor. *J Vasc Surg* 2003; 38: 389-91.
9. Roddy PS, et al. Presentation and evolution of management of 41 neck paragangliomas. *J Vasc Surg* 2009; 49: 1625.
10. Westerband A, Hunter CG, Cintora I. Current trends in the detection and management of carotid body tumors. *J Vasc Surg* 1998; 28: 84-93.
11. Flores EM, Serrano LJ, Rosas FMA y col. Tumor de cuerpo carotídeo, experiencia en el hospital Regional "Lic. Adolfo López Mateos" del ISSSTE. *Rev Mex Angiol* 2007; 35: 53-62.
12. Hallet WJ, Nora DJ, Hollier HL. Trends in neovascular complications of surgical management for carotid body and cervical paragangliomas: A fifty-year experience with 153 tumors. *J Vasc Surg* 1988; 7: 284-91.
13. Fillinger M. Carotid body tumor: three-dimensional imaging. *J Vasc Surg* 2003; 37: 913.

Correspondencia:
Dr. Óscar Gerardo
Hospital Regional Lic. Adolfo López Mateos. ISSSTE.
Av. Universidad 1321
Col. Florida. Deleg. Álvaro Obregón
C.P. 01030. México, D.F.

Revista Mexicana de
ANGIOLOGIA
Vol. 38, Núm. 4
Octubre-Diciembre 2010
pp 149-152

Caso clínico

Ruptura de pseudoaneurisma de carótida común en un drogadicto

Dr. Omar Paipilla,* Dr. Sergio Lee,* Dr. César Romero,* Dr. Primo De la Rosa,** Dr. Luis Sigler***

RESUMEN

Con el uso frecuente de drogas ilícitas por vía endovenosa, se generan trombosis que hacen imposible esta vía; los usuarios buscan otras rutas y pronto localizan arterias accesibles para su uso. Presentamos el caso de un hombre que después de inyectarse drogas en la carótida común derecha, desarrolló un pseudoaneurisma infectado que al romperse requirió una intervención de urgencia con ligadura del vaso. Aunque no hubo manifestaciones neurológicas encefálicas, presentó severos problemas locales.

Palabras clave: Drogadicción, trauma arterial, pseudoaneurisma, carótida común.

ABSTRACT

With the frequent use of endovenous illicit drugs, thrombosis occurs making the use of this route impossible. Drug addicts look for other places and soon localize accessible arteries for their use. We present the case of a man that after injecting drugs into his common carotid artery developed an infected pseudoaneurysm that ruptured and required emergency ligation. Although there were not cerebral sequelae he had severe local problems.

Key words: *Drug addiction, arterial injury, pseudoaneurysm, common carotid.*

INTRODUCCIÓN

En todo el mundo el uso de drogas ilícitas representa un problema de salud frecuente. Los usuarios de drogas usan distintas rutas para administrárselas. Cuando la vía venosa resulta insuficiente por trombosis de las venas superficiales, recurren a buscar otras venas profundas y aun arterias vecinas. Así, las arterias femorales y las humerales son las que más afectan.

Con el uso de agujas no estériles y contaminadas con microbios y con cuerpos extraños como algodón o talco, es fácil que las lesiones vasculares se infecten. Cuando una arteria ha sido puncionada en varias ocasiones puede originar lesiones del tipo del pseudoaneurisma infectado. Casi siempre se presentan como masas pulsátiles en la cercanía del vaso afectado y con frecuencia erosionan la piel y causan hemorragias que al principio son discretas, pero posteriormente, pueden ocasionar pérdida importante de sangre con hipotensión arterial y anemia aguda.

En el caso de arterias en las extremidades pueden ocurrir episodios de isquemia aguda por trombosis y la hemorragia requerirá tratamiento endoscópico o quirúrgico, siendo necesario colocar injertos de vena o en casos especiales injertos sintéticos. Cuando el tratamiento así lo demanda puede ser apropiado efectuar ligadura dejando la circulación por vasos colaterales, siempre y cuando no se determine isquemia aguda en el transoperatorio.

En los vasos del cuello, pueden ocurrir pseudoaneurismas en las carótidas o sus ramas, pero es de importancia reconocer el sitio exacto para definir el tratamiento, pues una lesión de la carótida

* Servicio de Cirugía, Hospital General de Tijuana.
** Residente de 3er. año de Cirugia General.
*** Visitante del Servicio de Cirugía, Hospital General de Tijuana.

externa o sus ramas puede ser ligada sin preocupación; no así la carótida común o la interna, pues una ligadura pudiera ocasionar en un tercio de los pacientes un accidente cerebral isquémico y en otro tercio la muerte del enfermo.[1]

Si es posible controlar los vasos y medir la presión del muñón antes y después de una interrupción al flujo, la presión retrógrada mayor de 70 mmHg puede indicar que existe buena circulación colateral en los vasos intra y extracraneanos y, por tanto, no hacer indispensable una revascularización en especial en un terreno infectado.[2] El objetivo de este trabajo es informar de un paciente, atendido de urgencia en el Hospital General de Tijuana, con un pseudoaneurisma infectado en la carótida común derecha que después de dos episodios de sangrado, tuvo una hemorragia severa que obligó a su intervención con ligadura de la carótida común.

CASO CLÍNICO

Un paciente del sexo masculino de 24 años de edad, desempleado, fue atendido en dos ocasiones en el Servicio de Urgencias del Hospital General de Tijuana debido a sangrado escaso por un orificio en la parte inferior y lateral del cuello derecho donde se localizó una masa pulsátil de 3 x 5 cm. El paciente aceptó ser adicto a diversas drogas y usar la vía endovenosa en múltiples ocasiones, pero cuando la punción venosa era difícil procedió a efectuar punciones en las venas o arterias del cuello. Presentaba paresia progresiva del miembro superior derecho. Una vez que la hemorragia era controlada con cierta compresión, solicitaba su alta voluntaria aun cuando se le explicaba que el diagnóstico era de un pseudoaneurisma falso y que requería de estudios y tratamiento.

En la 3a. visita al Servicio de Urgencias refirió sangrado abundante por el orificio de la masa pulsátil del cuello y señaló que el color de la sangre era rojo brillante *(Figura 1)*.

Se encontraba estuporoso, con pulso de 140/min, TA de 88/70, temperatura de 36º y 22 respiraciones/min. El sangrado era profuso y pulsátil, por un orificio de 1 cm^2 parcialmente cubierto con un coágulo. El latido carotídeo izquierdo se encontró normal. No había soplos cardiacos ni cambios en la auscultación torácica. Existía parálisis fláccida del miembro superior derecho. La hemoglobina era de 7 g/dL y el hematocrito 30%; grupo sanguíneo O+.

Por no contar con equipos para ofrecer tratamiento endovascular, fue llevado de urgencia al quirófano donde bajo anestesia endotraqueal se procedió a explorar el cuello y la porción proximal del mediastino, por una incisión en Y con una rama hacia el borde anterior del esternocleidomastoideo, otra rama hacia la porción supraclavicular y la rama larga hacia la mitad superior del esternón en la línea media. Después de evacuar los coágulos existentes en una cavidad de unos 10 cm^3 se logró visualizar un sangrado activo en la parte más proximal de la carótida común casi junto a la arteria innominada y la subclavia.

Se procedió a la colocación de puntos transfictivos con seda 00, logrando cohibir la hemorragia. Se obtuvo un cultivo, se lavó la cavidad con 2 L de solución salina y se dieron puntos de aproximación en la piel después de dejar un drenaje. Se cubrió la herida con apósitos y el paciente fue enviado a la Unidad de Terapia Intensiva; 6 hrs después estaba despierto con parálisis fláccida del miembro superior derecho.

Recibió ceftriaxona y clindamicina. Después de obtener un equilibrio en la hemoglobina y hematocrito con un total de seis unidades de sangre, pasó al piso del hospital. La radiografía del tórax al 2o. día de operado no mostraba evidencia de hemoneumotórax.

Figura 1. En la parte izquierda se muestra la compresión de una masa sangrante en el tercio inferior de la región lateral del cuello, por fuera del músculo esternocleidomastoideo. En la parte derecha se aprecia una úlcera de 1 cm de diámetro con enrojecimiento de la piel.

Durante tres días se mantuvo en ayuno, con soluciones endovenosas. Once días después fue sometido a un lavado quirúrgico y al obtener el resultado del cultivo, positivo a *Pseudomona aeruginosa*, se cambió el antibiótico a vancomicina.

El paciente inició a caminar y solicitaba comida y líquidos a otros enfermos. Desde el 5o. día postoperatorio se apreció la salida de saliva por la parte medial y profunda de la cavidad que quedó después de la operación. Se insistió en ayuno absoluto y se le inició apoyo nutricional parenteral. La herida estaba abierta y mostraba la cara superior de la primera costilla y algunos filetes nerviosos del plexo braquial *(Figuras 2-5)*.

Después de varias semanas con tratamiento de la herida y con un ayuno relativo pues consumía alimentos no permitidos, persistía con fístula esofágica, parálisis del miembro superior derecho y cavidad que

Figura 2. A los 18 días de operado aún se aprecia la profundidad de la lesión y algunos puntos de material no absorbible.

Figura 3. Es poco frecuente observar la cara superior de la primera costilla en una herida postquirúrgica.

Figura 4. A los 25 días se aprecia saliva en el fondo de la herida.

Figura 5. A los 32 días de la intervención se ve en la profundidad el orificio de la fístula esofágica persistente y hacia el colgajo externo algunos filamentos del plexo braquial.

Figura 6. A los 60 días aun cuando existe cierto tejido de granulación en la costilla se aprecia la actividad de la fístula y es el momento en que el paciente decide su alta voluntaria.

expuso la primera costilla *(Figura 6).* No aceptó la intervención propuesta y solicitó su alta voluntaria. Un año después fue visto en la calle como menesteroso y cubría su cuello con un pañuelo.

DISCUSIÓN

Cada vez es más frecuente que los cirujanos se vean involucrados en atender pacientes que consumen drogas ilícitas. Cuando se aplican substancias por vía endovenosa, las condiciones de higiene son pobres y se pueden generar flebitis superficial o profunda y aun embolia pulmonar.[3] Cuando las venas accesibles se han trombosado, los pacientes tratan de localizar otras venas profundas o arterias y así, con frecuencia se inyectan en la arteria femoral o en la humeral. Existen varias complicaciones por estas maniobras como son la presencia de vasoespasmo, lesiones en la pared arterial, formación de pseudoaneurismas, fístulas arteriovenosas y aun trombosis con isquemia secundaria.[4]

Con frecuencia menor se inyectan en los vasos del cuello con las complicaciones señaladas. En el caso presentado se generó una masa pulsátil que erosionó la piel y en dos ocasiones previas motivó sangrado que fue atendido en el Servicio de Urgencias. Por sus condiciones emocionales rechazó el estudio y tratamiento hasta una nueva hemorragia severa que lo llevó nuevamente al Hospital. Se determinó un cuadro de anemia agudo, posible celulitis y la formación de un pseduoaneurisma sangrante en la porción baja del cuello derecho. No tenía compromiso circulatorio en el miembro superior derecho pero sí una parálisis fláccida de esa extremidad por afección nerviosa.

La cavidad generada era de unos 10 cm^3 y se apreciaron filetes del plexo braquial dañados por el proceso inflamatorio e infeccioso. Se colocaron puntos hemostáticos en la carótida común. Después de unos días de síntomas por supresión de las drogas recuperó cierta estabilidad emocional pero inició a tomar líquidos y sólidos no autorizados que dificultaron la atención de una fístula esofágica. Aun cuando mejoraron las condiciones locales, no aceptó la cirugía propuesta que consistiría en cierre de la fístula y colgajos músculocutáneos y solicitó su alta voluntaria.

De modo habitual el tratamiento de las lesiones carotídeas ha sido quirúrgico. Sin embargo, DuBose J y col.[5] revisaron la literatura de 1994 a 2008 e informaron que sólo había 113 pacientes con lesiones de la carótida interna que recibieron un tratamiento endovascular, 77% después de un trauma contuso. El tipo de lesiones revisadas fue: pseudoaneurisma 60.2%, fístula arteriovenosa 16-8%, disección 14.2% y otro en 8.9%.

Cox y col.[6] revisaron la experiencia de 2003 a 2007 del Hospital Militar Walter Reed de Washington con 124 pacientes con trauma penetrante en cabeza y cuello. Encontraron 13 pacientes con pseudoaneurisma, de los cuales sólo en dos casos presentaron hemorragia masiva y como muchas lesiones son de las ramas de la carótida externa pueden ser embolizadas con éxito. En el paciente atendido en el Hospital de Tijuana, sin equipos de cirugía endovascular, la hemorragia aguda motivó la intervención quirúrgica. La existencia de parálisis del miembro superior derecho indica que la sepsis local había sido la causa de lesión neurológica. En general, los pacientes que consumen drogas son difíciles pues no siguen las indicaciones precisas de su médico.

CONCLUSIÓN

Cada vez es más frecuente que los cirujanos se vean precisados a atender a drogadictos por las complicaciones que tienen en el territorio vascular. Se trata de pacientes difíciles que con frecuencia tienen procesos sépticos agregados. Si es posible atenderlos con intervenciones endovasculares, los resultados pueden ser mejores que los obtenidos con cirugía convencional.

REFERENCIAS

1. Moore OS, Karlan M, Sigler L. Factors influencing the safety of carotid ligation. Amer J Surg 1969; 118: 666-8.
2. Ehrenfeld WK, Stoney RJ, Wylie EJ. Relation of carotid stump pressure to safety of carotid artery ligation. *Surg* 1983; 93: 299-305.
3. Sigler L, Huidobro LE, Fragoso SJL, Vargas B. Embolia pulmonar en autopsias de drogadictos. *Rev Mex Angiol* 2001; 29: 72-4.
4. Raso AM, Visentin I, Zan S, Rispoli P, Conforti M, Moniaci D y col. Vascular pathology of surgical interest in drug addicts. *Minerva Cardioangiol* 2000; 48: 287-96.
5. DuBose J, Recinos G, Teixeira PG, Inaba K, Demetriades D. Endovascular stenting for the treatment of traumatic internal carotid injuries: expanding experience. *J Trauma* 2008; 65: 1561-8.
6. Cox MW, Whittaker DR, Martínez C, Fox CJ, Feuerstein IM, Gillespie DL. Traumatic pseudoaneurysms of the head and neck: early endovascular intervention. *J Vasc Surg* 2007; 46: 1227-33.

Correspondencia:
Dr. Omar A. Paipilla Monroy
Joaquín Clausel 10401 Consultorio No. 5
Zona Río, Tijuana
C.P. 22320 Baja California, México
Tel.: (664) 693-0318. Fax (664) 633-9296
Correo electrónico: drpaipilla@hotmail.com

Revista Mexicana de
ANGIOLOGIA
Vol. 38, Núm. 4
Octubre-Diciembre 2010
pp 172-176

Sociedad Mexicana de Angiología y Cirugía Vascular, A.C.
XLII Congreso Nacional de Angiología y Cirugía Vascular
Ixtapa Zihuatanejo, Guerrero
20 de octubre al 2 de noviembre de 2010

TRABAJOS LIBRES

TRATAMIENTO ENDOVASCULAR EN PACIENTES DIABÉTICOS CON ISQUEMIA CRÍTICA EN EL HOSPITAL VIDA MEJOR ISSTECH EXPERIENCIA DE CINCO AÑOS

Dr. José Antonio Muñoa Prado.
Hospital Vida Mejor ISSTECH.

Objetivo: Evaluar la eficacia de la técnica endovascular en pacientes diabéticos con isquemia critica de la extremidad inferior.
Método: De enero 2005 a enero 2010 se realizó un estudio retrospectivo de pacientes con diagnóstico de diabetes mellitus e isquemia crítica de la extremidad inferior que fueron sometidos a tratamiento endovascular como primera opción de revascularización para salvamento de extremidades. Se realizaron 253 procedimientos endovasculares en 234 pacientes. Todos los pacientes se estudiaron mediante laboratorio vascular no invasivo, ultrasonido Doppler dúplex y angiografía y fueron clasificados de acuerdo al consenso Transatlántico para el manejo de la enfermedad arterial periférica (TASC II). La meta del tratamiento fue restaurar al menos una arteria por debajo de los maléolos o realizar una amputación cuando la extensión de la necrosis e infección fuera importante o el dolor fuera intratable.
Resultados: Se realizó tratamiento endovascular como método de primera elección para salvamento de extremidad en 234 pacientes y 253 extremidades, la distribución de género fue de 112 masculinos y 122 femeninas. El rango de edad fue de 62 a 85 años con un promedio de 72 años, el éxito técnico se alcanzó en 228 extremidades, el salvamento de extremidad a seis meses se logró en 190 casos, un procedimiento de revascularización secundario fue necesario en 26 pacientes y una amputación mayor secundaria a procedimientos de revascularización fue necesaria en 57 extremidades.
Conclusiones: El tratamiento endovascular en pacientes con diabetes mellitus e isquemia crítica de la extremidad inferior es una opción adecuada de tratamiento con un porcentaje de salvamento de extremidades similares al del puente distal. En el Hospital el tratamiento endovascular para salvamento de extremidades es la primera opción de manejo.

ESTUDIO CU.V.A. CUIDADOS VENOSOS AMBULATORIOS *VS*. FLEBOTÓNICOS EN LA SINTOMATOLOGÍA FUNCIONAL Y CALIDAD DE VIDA DE LOS PACIENTES CON INSUFICIENCIA VENOSA CRÓNICA

Dr. Jesús Montes de Oca Narváez,* Dr. Eduardo Chávez Aguilar,** Dr. Humberto Córdoba Gutiérrez,*** Dr. José Rogelio González,*** Dra. Angélica Montes de Oca Robles,*** Dr. Mario Alfredo Jaramillo García,*** Dr. César Mena Rossano,*** Dr. José Rogel Romero,*** Dra. Elizabeth Halley Castillo,**** M.C. Juan Carlos Díaz Montiel.****
**Médico Adscrito al Servicio de Angiología y Cirugía Vascular Centro Médico Lic. Adolfo López Mateos, ISEM, Toluca. **Médico Adscrito al Servicio de Angiología y Cirugía Vascular Centro Médico Lic. Arturo Montiel Rojas, ISSEMYM, Toluca. ***Departamento de Cirugía General Centro Médico Lic. Adolfo López Mateos. ****Departamento de Enseñanza e Investigación Centro Médico Lic. Adolfo López Mateos, ISEM. Toluca.*

Objetivos: Recabar datos sobre la insuficiencia venosa crónica (IVC), valorar la existencia de alteraciones fisiopatológicas del sistema venoso superficial y profundo y determinar la calidad de vida de estos pacientes, evaluar la sintomatología con cuidados venosos y flebotónicos.
Métodos: Sede: Centro Médico Lic. Adolfo López Mateos ISEM; Policlínica Juan Fernández Albarrán y Centro Médico Lic. Arturo Montiel del ISSEMYM, Toluca. Estudio observacional, comparativo, cohorte prospectiva, descriptiva. Pacientes: Se evaluaron 1,250 pacientes con Insuficiencia Venosa Crónica (IVC) de acuerdo a la clasificación de la CEAP. Del periodo del 1 de julio 2008 al 31 de julio 2009. Divididos en tres grupos (Grupo Médico, Grupo con Tribenósidos, Grupo Ruscus Hesperidina), se realizó un seguimiento de seis meses con sólo medidas generales higiénico-dietéticas y tratamiento médico con flebotónicos (Tribenósidos y Ruscus Hesperidina), cuestionario corto SF-36 para evaluar calidad de vida, cinta métrica, medición de edema, ultrasonido Doppler dúplex color para evaluar sistema venoso superficial y profundo, análisis clínicos hospitalarios. Se utilizo análisis de los datos EXCEL Windows 7, SPSS 15.0 para Windows, version15.0.1. Parámetros analizados: edad, género, sintomatología clínica (dolor –escala analógica visual–), edema(medición escala métrica perimetría), incapacidad diaria, índice masa corporal, tensión arterial, colesterol, triglicéridos, niveles glucosa sérica, sedentarismo o ejercicio, flebotónicos utilizados, estadio clínico (clasificación CEAP), existencia de estasis venosa, insuficiencia valvular y perforantes u obstrucción (Doppler), calidad de vida de los pacientes (cuestionarioSF-36). Criterios de inclusión: a) Pacientes mayores de 18 años, b) Pacientes diagnosticados de IVC a los que se ha prescrito un tratamiento específico, cuidados venosos (tratamiento médico) o tratamiento con flebotónicos (Ruscus Hesperidina Metilchalcona más ácido ascórbico y/o tribenósidos). Pacientes quienes quieren participar activamente en el estudio. Criterios de Exclusión: a) Menores de 18 años, b) Mujeres embarazadas, c) Pacientes tratados con diuréticos y/o cualquier tratamiento modificador del edema, d) Paciente

no colaborador, e) Pacientes que no pudieran acudir a las consultas programadas.

Resultados: Muestra de 1,250 pacientes, 63.5% mujeres y 36.5% hombres, edad promedio de 41 años; con 46% de sobrepeso, 41.8% etapa C1 según la CEAP; trigliceridemia en 70% de la población y 67% de colesterolemia, niveles de glucosa en sangre por arriba de 100 mg/dL en 64% de la población estudiada; alteraciones en el sistema de perforantes 43.8%, insuficiencia valvular 35.6%, sedentarismo 83.8% de los pacientes. De acuerdo a la calidad de vida (cuestionario corto SF-36) de los pacientes manejados con medidas generales en comparación con el uso de flebotónicos se observó una mejoría significativa con el uso de medicamentos y sobre todo con el uso de flebotónicos combinados (Ruscus Hesperidina) mejorando así la función social del paciente (77.3), rol físico (55.4), dolor corporal (65.7), salud general (64.9), sin cambios en la vitalidad (39.1), función social (56.9), rol emocional (51.3), salud mental (56.9), transición de salud (53.5).

Conclusiones: Factores predisponentes como el sedentarismo, incremento del peso corporal y dislipidemia en sangre favorecen la aparición de sintomatología funcional de la insuficiencia venosa crónica mejorando esta sintomatología con el uso de flebotónicos predominando los combinados y no sólo con las recomendaciones higiénico dietéticas de cuidados venosos ambulatorios.

ÍNDICE SAFENO-FEMORAL, INNOVACION EN LA EVALUACIÓN DE PACIENTES CON REFLUJO SAFENO

Dr. Ricardo Rodríguez Castillo.
Hospital San Vicente IBP y Sección 50 SNTE, Monterrey, Nuevo León.

Introducción: Está demostrado que el reflujo de la vena safena mayor es uno de los mecanismos por los cuales se presenta la insuficiencia venosa crónica a nivel superficial. Se ha considerado el diámetro de la vena safena como un parámetro que nos orienta a la presencia del reflujo, reportándose en la literatura un diámetro de 5 a 5.5 mm como el límite crítico asociado a él; sin embargo, esta forma de evaluación no ha demostrado ser muy confiable, pues las características antropométricas de la población son muy variables. La presente propuesta es su corrección a través de un índice calculado con respecto a la vena femoral al mismo nivel, lo cual mejoraría su confiabilidad.

Objetivo: Evaluar el Índice Safeno-Femoral (ISF) en presencia de reflujo a nivel safeno.

Material y métodos: Se trata de un estudio descriptivo, observacional, prospectivo y transversal. Se incluyeron en la muestra del estudio a 100 extremidades consecutivas de pacientes que acudieron a consulta con sospecha clínica de insuficiencia venosa de etiología primaria, con un total de 67 pacientes, se excluyeron tres extremidades quedando un total de 97. Se practicó un ultrasonido dúplex en donde se midió el diámetro safeno a 2 cm por debajo de su desembocadura en la vena femoral, asimismo se midió el diámetro de la vena femoral superficial exactamente al mismo nivel que la safena. Se formaron dos grupos, el primero con reflujo en la vena safena mayor presente (n = 48) y el segundo sin reflujo (n = 49) que se tomó como grupo control. Se efectuó estadística descriptiva y evaluación de la sensibilidad y especificidad y valores predictivos, con tablas 2x2.

Resultados: El primer grupo compuesto por 31 (91%) mujeres y edad promedio de 56.9 (29 a 78), presentó un diámetro promedio de la safena de 8.9 mm (6 a 13 mm, SD 1.9) y de la vena femoral al mismo nivel de 12.4 mm (9 a 17, SD 2.1). El segundo grupo con 30 (91%) mujeres y edad promedio de 42.8 años (21 a 77), presentó un diámetro promedio de la safena de 5.5 mm (3.8 a 8.7 mm, SD 1.2) y la vena femoral de 12.1 mm (8.8 a 17, SD 2.3). Finalmente el ISF promedio para el grupo con reflujo fue de 0.72 (0.51 a 1.0, SD 0.1) y sin reflujo fue de 0.46 (0.32 a 0.58, SD 0.07). Si se correlaciona el ISF mayor a 0.55 con el reflujo de la vena safena, se tiene una sensibilidad de 97.9%, especificidad 89.8%, Valor Predictivo Positivo (VPP) 90.4% y Negativo (VPN) 97.8%. Cociente de Probabilidad (likelihood ratio) para un resultado positivo de 9.59 y para uno negativo de 0.02, probabilidad pre-test (prevalencia) = 49.5%, probabilidad post-test 90.4%.

Conclusiones: De acuerdo con los resultados obtenidos, se concluye que el ISF > 0.55 es una prueba válida para predecir la presencia del reflujo de la vena safena mayor con origen en la válvula ostial y a través de ella. Tomar como nivel 2 cm por debajo de su unión con la vena femoral se considera sencillo y rápido por ser parte de la rutina en la exploración ultrasonográfica dúplex y, aunque podría discutirse el nivel de las tomas o el número de éstas a lo largo de sus trayectos, lo que incrementaría la dificultad y el tiempo, se considera clave el hecho de que la medición deberá siempre ser tomada en el mismo nivel tanto safeno como femoral. Finalmente su utilidad en el diagnóstico así como en el seguimiento de casos tratados podrá ser evaluada en estudios posteriores.

SEGURIDAD DE LA SAFENOABLACIÓN LÁSER EN CONSULTORIO

Dr. Francisco Alcocer Gouyonnet, Dr. Salvador Agraz Castillo, Dra. Nélida Quiroga Castanedo, Dr. Octavio Castillero González.
Centro de Angiología y Cirugía Vascular.

Objetivos: Documentar la seguridad de la ablación de la vena safena interna con láser y anestesia tumescente en el consultorio médico.

Métodos: Se hizo un análisis retrospectivo de los casos de safenoablación láser realizados con anestesia tumescente (220 mL sol. salina 9%, 15 mL de lidocaína con epinefrina 1% y 10 mL de bicarbonato 7.5%) en un consultorio privado debidamente autorizada por SSA en el periodo comprendido del 1 de junio 2007 al 30 de junio 2010. Se utilizó el ultrasonido Doppler en el estudio preoperatorio de 100% de los enfermos y en la realización del procedimiento endovascular. Los procedimientos se realizaron bajo técnica estéril. Las complicaciones buscadas se dividieron en mayores y menores. Las primeras incluyeron choque anafiláctico, depresión respiratoria, necesidad de intubación endotraqueal y muerte. Las segundas incluyeron hematomas, equimosis, quemaduras, infecciones e incapacidad para realizar el procedimiento bajo anestesia local por falta de cooperación del paciente.

Resultados: Se incluyeron 151 pacientes en el periodo estudiado (128 mujeres y 23 hombres) con insuficiencia venosa clasificada entre los estadios CEAP 1 Y CEAP 6. En 28 casos se realizó simultáneamente esclerosis de paquetes varicosos con polidocanol, en 106 pacientes miniflebectomía de paquetes y en el resto solamente la ablación láser. En los primeros 100 casos los pacientes fueron canalizados y se contó con vigilancia transoperatoria por anestesiólogo, administrándose 1 mg de midazolam durante el procedimiento. Los subsecuentes 51 se realizaron de acuerdo a la preferencia del cirujano, incluyendo 25 en los que solamente se utilizó la anestesia tumescente y cinco que no fueron canalizados. En nueve casos hubo necesi-

dad de realizar venodisección para poder accesar la vena safena. Un caso no pudo realizarse por imposibilidad de pasar la guía a través de la vena safena. Se encontraron 85 pacientes (56%) con equimosis, dos pacientes (1.3%) con quemaduras superficiales y 55 pacientes con hematomas principalmente en el sitio de miniflebectomías. No ocurrieron infecciones ni complicaciones mayores durante el estudio.

Conclusiones: El presente estudio demuestra que la safenoablación láser y otros procedimientos venosos menores pueden efectuarse con seguridad en el consultorio médico. Esta conducta permite disminuir significativamente los costos derivados del procedimiento.

TROMBECTOMÍA VENOSA ILIOFEMORAL

Dr. Marco A. Meza Vudoyra, Dra. Nora Elena Sánchez Nicolat, Dra. Luz Heredia Porto, Dra. Evelyn Vallejo Bravo, Dr. Gerardo Carpio Cancino, Dr. Pedro Córdova Quintal, Dr. Juan Carlos Paz Gómez, Dra. Estela Rodríguez González.
Hospital San Ángel Inn Chapultepec, Hospital Lic. Adolfo López Mateos. ISSSTE. México, D.F.

Introducción: Los pacientes con trombosis venosa profunda (TVP) que afecta el segmento iliofemoral desarrollan una secuela postrombótica severa. Después de cinco años, 95% de los pacientes tratados sólo con anticoagulación desarrollan insuficiencia venosa, 15% progresa a ulceración venosa y otro 15% desarrolla claudicación venosa. La persistencia de la obstrucción venosa es un componente importante para el desarrollo de una secuela postrombótica severa. Por lo tanto, los tratamientos dirigidos a reducir o eliminar el síndrome postrombótico necesariamente deben basarse en la extracción el trombo para eliminar la obstrucción. La trombólisis dirigida con catéter o combinada con la trombectomía farmacomecánica es preferida en el tratamiento de los pacientes con TVP. Sin embargo, muchos pacientes no son candidatos y la trombectomía venosa es la única alternativa posible.

Objetivo: Presentar la experiencia inicial en trombectomía venosa en pacientes con TVP iliofemoral.

Material y método: Desde julio 2008 a julio 2010 se trataron 13 pacientes con TVP iliofemoral, la trombectomía se indicó en TVP iliofemoral aguda con o sin afección de vena cava. Todos los pacientes fueron sometidos a realización de ultrasonido Doppler bilateral. Criterios de inclusión: trombosis aguda, oclusión completa de vena femoral y pacientes en buenas condiciones con adecuada expectativa de vida. Criterios de exclusión: embarazo, pacientes con trombosis de poplítea, pacientes de alto riesgo y evolución mayor a 14 días. Fueron tratados con trombectomía venosa con abordaje femoral unilateral, en un caso fue bilateral. Datos demográficos: mujeres 96%, hombres 4%. Estudio trombofílico positivo en 32%. Diagnóstico de TEP en cinco casos. Edad promedio 55.38 años (16-72años). Tiempo promedio de evolución 7.1 días (dos a 12 días). TVP iliofemoral derecha: 22%, izquierda 78%. Tipo de anestesia: 81% bloqueo peridural y 19% anestesia general balanceada. Previo a la trombectomía en 94% se colocó filtro de vena cava y uno suprarrenal por extensión del trombo hasta renales. Se realizó trombectomía infrainguinal después de la venotomía femoral con elevación y dorsiflexión de la extremidad para la extracción de coágulos distales, la extracción del trombo proximal se realizó con Fogarty 5 bajo visión flouroscópica.

Resultados: Se realizaron 14 trombectomías iliofemorales, una bilateral. En un caso se presentó ruptura de vena ilíaca izquierda y hubo necesidad de colocación de stent recubierto. En un paciente se realizó fístula arterio-venosa. No se presentaron complicaciones asociadas al procedimiento. Se manejaron con anticoagulación plena intraoperatoria y anticoagulación por seis meses, los pacientes con trombofilia con anticoagulación hasta la fecha. El promedio de estancia fue de ocho días (-22días). El promedio de seguimiento fue de 12.3 meses (4-24 meses) El seguimiento clínico y con ultrasonido se realizó a la semana, al mes, seis meses y al año. Se obtuvo permeabilidad inmediata intraoperatoria por ultrasonido en 92% de los casos. La permeabilidad primaria al mes fue de 89.4% y de 72% a los 12 y 24 meses de seguimiento. No se presentó mortalidad asociada al procedimiento.

Conclusión: La TVP iliofemoral se asocia con serios problemas a corto y largo plazo debido al síndrome postrombótico. Los beneficios a largo plazo en la restauración del flujo venoso con trombectomía se han documentado y demuestran mejor permeabilidad que los que sólo son tratados con anticoagulación. Los pacientes tratados con trombectomía tienen mejor permeabilidad venosa, presiones más bajas, mejor función valvular y menor síndrome postrombótico.

PATRONES DE REFLUJO ENCONTRADOS POR DOPPLER DÚPLEX, EN PACIENTES DE LA TERCERA EDAD CON ENFERMEDAD VENOSA CRÓNICA

Dra. Nora Elena Sánchez Nicolat, Dr. Óscar Gerardo Carpio Cancino, Dr. Julio Abel Serrano Lozano, Dra. Evelyn Vallejo Bravo.
Hospital Lic. Adolfo López Mateos. ISSSTE. México, D.F.

Introducción: La enfermedad venosa crónica, tiene su etiología principal por el reflujo en el sistema venoso superficial (95.7%) el cual afecta al sistema venoso superficial, profundo y de venas perforantes, la mayoría de los estudios se han descrito en grupos de población activa, en donde se ha encontrado el siguiente patrón de reflujo como el más prevalente: Safena mayor supragenicular (40%), safena mayor infragenicular (50%) vena femoral (16%), vena poplítea (24%), safena menor (6%) la mayoría de los estudios describen el patrón de reflujo en las venas axiales, pero no en las perforantes. Prevalencia de la enfermedad avanzada de 42% en mujeres y 38% en hombres.

Objetivos: Describir y correlacionar los estadios clínicos encontrados en los pacientes de la tercera edad con el patrón de reflujo presente en pacientes sin sintomatología por enfermedad venosa crónica y otros con enfermedad venosa crónica en estadios tempranos y avanzados.

Material y métodos: Se realizó un interrogatorio directo a pacientes de mas de 60 años aunado a un rastreo mediante ultrasonido Doppler dúplex con transductor lineal de 7.2 a 4.5 mHz (Esaote) de 100 pacientes de la tercera edad, 72 mujeres y 18 hombres, 20 asintomáticos, 25 con estadios de enfermedad venosa temprana y 55 avanzados.

Resultados: Los pacientes asintomáticos presentaron el siguiente patrón de reflujo: safena mayor supragenicular (0%), safena mayor infragenicular (12%), una perforante insuficiente (14%), vena femoral (0%), vena poplítea (0%), safena menor (0%). Los pacientes con estadios tempranos de enfermedad venosa crónica fueron predominantemente hombres (58%) y presentaron el siguiente patrón de reflujo: safena mayor supragenicular (35%), safena mayor infragenicular (44%), una perforante insuficiente (16%), dos perforantes insuficientes (12%), vena femoral (12%), vena poplítea (14%), safena menor (4%). Los pacientes con estadios avanzados de la enfermedad venosa crónica, fueron predominantemente mujeres (74%) presentaron el siguiente patrón de reflujo: safe-

na mayor supragenicular (56%), safena mayor infragenicular (72%), una perforante insuficiente (16%), dos perforantes insuficientes (38%), tres perforantes insuficientes (8%), vena femoral (26%), vena poplítea (32%), safena menor (6%).
Conclusiones: Los pacientes de la tercera edad pueden presentar patrones de reflujo por insuficiencia en la safena mayor infragenicular y por perforantes en pierna y estar asintomáticos respecto a dicha insuficiencia. Sin embargo, en este grupo de edad conforme se presenta un estadio más avanzado y sintomático, los pacientes del sexo femenino se ven mayormente asociadas y el patrón de reflujo encontrado afecta a las venas axiales y primordialmente a las venas perforantes de las piernas.

FACTORES DE RIESGO E HISTORIA NATURAL DE LOS PACIENTES SOMETIDOS A AMPUTACIÓN DE ANTE PIE O INFRACONDÍLEA EN EL SERVICIO DE ANGIOLOGÍA Y CIRUGÍA VASCULAR DEL HOSPITAL ADOLFO LÓPEZ MATEOS DEL ISSSTE

Dr. Pedro Manuel Córdova Quintal, Dr. Juan Carlos Paz Gómez, Dra. Cinthya Rojas Gómez, Dr. José Luis Zarraga Rodríguez, Dr. Martín Flores Escartín, Dr. Nora Sánchez Nicolat, Dr. Julio Abel Serrano Lozano.
Hospital Lic. Adolfo López Mateos. ISSSTE. México, D.F.

Objetivos: a) Presentar el perfil del paciente que presenta amputaciones por debajo de la rodilla en el Servicio de Angiología y Cirugía Vascular, b) Establecer factores de riego para presentar una amputación por debajo de la rodilla, c) Tipo de cirugía realizada en el Servicio de Angiología y Cirugía Vascular, d) Establecer las complicaciones tempranas y tardías de la cirugía realizada, e) Estudiar los adyuvantes en la cicatrización, f)Identificar los pacientes que fueron candidatos a rehabilitación, así como las causas por las cuales los pacientes no fueron incluidos.
Métodos: Se realizó un estudio de cohorte el cual incluye a los pacientes sometidos a amputación infracondílea así como de ante pie, en el periodo comprendido entre abril 2007 a abril 2009 dándole seguimiento durante 12 meses a la cirugía realizada. La selección de pacientes se realizó mediante los diagnósticos de egreso del paciente y posteriormente se evaluó el expediente clínico, del total de pacientes registrados fueron excluidos aquéllos en los cuales no se encontró el expediente clínico, por diversas causas: muerte del paciente, extravío del mismo, duplicación de expediente. Se realizó un cuestionario de 30 variables mediante el cual se llenó una tabla de datos para el posterior estudio de éstos a través del programa SPSS Versión 17.
Resultados: Durante el estudio se revisaron 51 expedientes de los cuales se reportaron 37 casos masculinos (72.5%) y 14 (27.5%) casos femeninos, siendo la edad promedio 58.3 ± 10.5, con respecto a los factores de riesgo estudiados se encontraron presentes los siguientes DMII (98%), HAS (41.2%), IRC (37.3%), tabaquismo (23.5%), SICA (13.7%). El tiempo previo a la consulta al servicio fue de 16.1 días, conforme al origen de la lesión inicial los pacientes presentaron lesión traumática en 34 casos (66.7%), seguida del mal perforante plantar con 10 casos (19.6%) y espontánea en 7(13.7%) casos, predominando lesiones infecciosas 26 (51%), isquémicas ocho (15.7%) y mixta, las cuales comprendían estas dos últimas en 17 casos (33.3%), la distribución de las cirugías realizadas es la siguiente: infracondíleas 16 (31.4%) y de ante pie 35 (68.6%), dentro de las cuales se encontró amputación transmtatarsiana 17 (33.3%) Lizfranc 10 (19.6%) y Chopart, ocho (15.7%); todas la cirugías infracondíleas fueron cerradas y de las de ante pie 49% permanecieron abiertas, 14 (27.5%) de los casos fueron revascularizados previos a la amputación, el promedio de días de estancia hospitalaria fue de 9.6 días, 45.5% de los casos presentó alguna complicación postquirúrgica temprana siendo la más frecuente la sobre-infección 13 (25.5%), por lo que 54.9% de los pacientes requirieron una segunda cirugía, siendo la más común la amputación supracondílea 18 (35.3%); respecto a la rehabilitación 34 (66.7%) fueron candidatos, únicamente 17 (33.3%) no presentaron rehabilitación 7(13.7%) ya que fallecieron antes de ser enviados a rehabilitar, seguidos de nueve (17%) los cuales no eran candidatos por falta de fuerza en otra extremidad o falta de fuerza en cintura escapular.
Conclusiones: Los pacientes que presentaron varios factores de riesgo tuvieron una alta probabilidad de ser amputados, teniendo en cuenta que la pérdida de un miembro inferior es una situación grave y un evento desfavorable de la enfermedad cuando coinciden varios factores de riesgo. El número de factores de riesgo tuvo una gran repercusión en los pacientes estudiados, teniendo que 60% presentaron más de tres factores de riesgo o sea que coincidían en estos pacientes de modo individual múltiples condiciones favorecedoras para la aparición de la enfermedad y por tanto de sus complicaciones. La realización de este trabajo permitió conocer que la tasa de complicaciones así como la evolución de los pacientes que presentaron factores de riesgo para predisponer una amputación y el seguimiento que se le dio al paciente tras este procedimiento.

TRATAMIENTO ENDOVASCULAR DE LA DISECCIÓN AÓRTICA MEDIANTE ENDOPRÓTESIS. PRESENTACIÓN DE UN CASO

Dr. Francisco Felipe Vázquez Pacheco, Dr. José Guillermo Vázquez Pacheco, Dr. Eduardo Rodolfo Montero Solana, Dr. Agustín Xochitototl Sánchez, Dra. Ana Isabel Rodríguez Calva, Dr. Raymundo Pérez Cruz.
Sociedad Española de Beneficencia de Puebla.

Objetivos: Demostrar que el desarrollo de técnicas endovasculares mínimamente invasivas, permite el tratamiento exitoso de la Disección de Aorta Abdominal y que a pesar de ser una patología de alta mortalidad a corto plazo, se realice el procedimiento después de un año y medio de haberse reportado.
Métodos: Paciente femenino de 54 años de edad, no hipertensa, tabáquico, antecedente de sangrado de tubo digestivo. Acude a consulta en junio del presente, por presentar desde hace dos años dolor torácico de inicio súbito y progresivo de forma ascendente y descendente, dolor abdominal, diaforesis, síncope, disnea, parestesias e hipoestesias de miembros pélvicos, de predominio derecho. Refiere angiotomografía de enero 2009, con disección a nivel aórtico que se extiende desde aorta descendente por delante de ligamento hasta bifurcación aórtica sin involucrar luz falsa a vasos anteriores ni ramas renales. A la exploración física, ruidos cardiacos con presencia de soplo diastólico, abdomen globoso a expensas de panículo adiposo, blando, depresible, doloroso a la palpación, miembros pélvicos con disminución de temperatura, de predominio derecho; pulsos femoral, poplíteo, tibial y pedio, disminuidos; llenado capilar retardado. AngioTAC de junio 2010, con disección de aorta que involucra un tercio distal del segmento descendente torácico extendiéndose hasta la bifurcación de las ilíacas, comprometiendo más la ilíaca derecha. El colgajo de disección origina dos luces verdaderas vasculares y cruzan los márgenes, tanto de los troncos viscerales, como de la renal izquierda, aunque todos los elementos vasculares con flujo patente.

Resultados: Al comprometer la disección aorta ascendente y descendente, se debe considerar como una emergencia quirúrgica, en caso de compromiso renal o mesentérico, previa corrección del defecto en aorta ascendente. Se ofrece alternativa de tratamiento endovascular. Se realiza procedimiento. Se inserta prótesis previa denudación y arteriotomía de la arteria femoral común seguida de su reparación quirúrgica. Esto último debido a que el alto diámetro del sistema introductor del dispositivo impide su uso percutáneo. Se utilizó radioscopia, angiografía por sustracción digital y para orientar y desplegar la endoprótesis ("Zenith TX2" COOKR) en el lugar apropiado, en particular en la definición de los lúmenes verdadero y falso de la lesión y el o los lugares de comunicación entre ambos. El despliegue de la endoprótesis en el lumen verdadero, cierre de la comunicación más proximal entre el lumen verdadero y falso y la inducción de trombosis del falso lumen con la endoprótesis se realizó con éxito. La paciente pasó a Terapia Intensiva 24 hrs para vigilancia, consciente, orientada en tres esferas, sin datos de sangrado activo. En el periodo postoperatorio inmediato, no hubo falla renal ni respiratoria asociada. Se obtuvo mejoría sintomática. No hubo conversión a cirugía abierta. La hospitalización postoperatoria fue de cinco días, recuperándose hasta la deambulación, control esfinteriano completo, únicamente con paresia leve persistente en miembro pélvico derecho. Se realizó AngioTAC con contraste en fase arterial para la evaluación de la localización de la endoprótesis, trombosis del falso lumen a este nivel, resultando satisfactoria, con trombosis de la falsa luz y el sellado de la entrada y salida del flujo a este nivel, por lo que programó un control a los seis meses y luego anualmente.

Conclusiones: Se consideran muy satisfactorios los resultados obtenidos en el tratamiento de esta grave patología. El seguimiento con imágenes periódicas es crítico para poder diagnosticar fallas asintomáticas antes de que se genere una complicación clínicamente relevante. Los resultados inmediatos y a mediano plazo con el uso de este procedimiento, asociado a los buenos resultados reportados en la literatura, ha permitido considerar a esta técnica como una opción de primera línea en el manejo de pacientes con complicaciones de esta grave patología.

TRATAMIENTO ENDOVASCULAR EN ROTURA DE ANEURISMA DE AORTA ABDOMINAL: REPORTE DE UN CASO

Dr. Francisco Felipe Vázquez Pacheco, Dr. José Guillermo Vázquez Pacheco, Dr. Eduardo Rodolfo Montero Solana, Dr. Agustín Xochitototl Sánchez, Dra. Ana Isabel Rodríguez Calva, Dr. Gustavo Sánchez Villanueva, Dr. Raymundo Pérez Cruz, Dr. Francisco Enríquez Reyes.
Sociedad Española de Beneficencia de Puebla.

Objetivos: El interés de este caso radica en la presentación clínica inusual, con dolor abdominal difuso y vago, sin evidenciarse patología y demostrar que a pesar de existir ruptura de aneurisma de aorta abdominal, el tratamiento endovascular de formar urgente da resultados iniciales más esperanzadores debido a la menor agresividad de la técnica.

Métodos: Paciente masculino de 58 años de edad, hipertenso, dislipidémico, tabáquico, cardiopatía isquémica con revascularización miocárdica hace 15 años y colocación de dos puentes aorto-coronarios, cistopexia, apendicectomía y RTU por adenoma prostático. Ingresa a urgencias por dolor abdominal en hipogastrio, súbito, irradiado a región lumbar y extremidades, náuseas, diarrea, diaforesis. Exploración física, consciente, hipotenso (70/30 mmHg), mal perfundido, con abdomen distendido, sensible, resistencia muscular, peristalsis disminuida, hipotermia distal y pulsos femorales, poplíteos y tibiales ausentes. Se solicita AngioTAC, con reporte de aneurisma de aorta abdominal roto infrarrenal de 11 cm, con sitios de fuga en forma continua en sentido ventral, uno hacia el lado derecho y otro hacia el lado izquierdo, con hematoma mural y disección de la fascia vascular y perivascular retroperitoneal de la aorta, condicionando gran hematoma retroperitoneal contenido; con disección hacia ilíaca derecha; zonas de estenosis de tronco celíaco y mesentérica superior. Hernia hiatal por deslizamiento así como divertículo en sigmoides. Afección de ambas arterias hipogástricas.

Resultados: Se decide tratamiento quirúrgico endovascular de AAA roto, se coloca balón de forma intermitente intra-aórtico por arriba del cuello del aneurisma (<1 cm). Se realiza oclusión de aorta y arterias renales, para contener el sangrado inflándolo a 1 atm, controlando la perfusión. Posteriormente se coloca injerto intraluminal. Como hallazgo transoperatorio, se encuentran arterias femorales aneurismáticas. Se realiza arterioplastía femoral derecha, se coloca extensión de endoprótesis (cuerpo principal, extensión ilíaca bilateral, Zenith TX2COOKR), se coloca oclusor por arriba de hipogástrica izquierda y se procede a realizar injerto fem-fem sintético (de PFTE GORER). Evoluciona en UCI con apoyo mecánico ventilatorio bajo sedación, manejo hídrico, gastroprocinéticos, antibióticos, analgésicos, anticoagulantes, diuréticos de ASA, vigilancia de sangrado por inductores, laboratorios de control, gasometrías y Rx de Tórax. Se realiza AngioTac de Abdomen de control a las 48 hrs, con reporte: sin endofugas y con funcionabilidad del injerto endovascular y Fem-Fem, con permeabilidad y sin sangrado activo. Llama la atención la presencia de pequeño hematoma el cual se extiende por debajo de la arteria mesentérica superior hacia el espacio pararrenal anterior y que desplaza de manera moderada en sentido lateral al riñón derecho sin ser activo. La perfusión de la arteria mesentérica superior, tronco celíaco y ambas arterias renales, de características normales. Flujo a través de material protésico de características normales.

Conclusiones: La evolución natural del aneurisma es hacia la rotura aguda y los principales factores que influyen en la misma son el diámetro inicial del aneurisma, la HTA, el tabaquismo y la dislipidemia. En la institución se cuenta con la capacidad técnica y humana, así como tratamiento endovascular y convencional, electivo y de urgencia con resultados alentadores, sin necesidad de traslado a una unidad de alta especialidad fuera de Puebla.

Revista Mexicana de
ANGIOLOGIA
Vol. 38, Núm. 4
Octubre-Diciembre 2010
pp 177-185

Sociedad Mexicana de Angiología y Cirugía Vascular, A.C.
XLII Congreso Nacional de Angiología y Cirugía Vascular
Ixtapa Zihuatanejo, Guerrero
20 de octubre al 2 de noviembre de 2010

TRABAJOS DE INGRESO

ESTUDIO ALEATORIZADO CONTROLADO DE COSTO EFECTIVIDAD DE RESONANCIA MAGNÉTICA EN PACIENTES DIABÉTICOS CON MAL PERFORANTE PLANTAR

Dra. Paola Andrea Rojas Guevara, Dr. Carlos Ramírez Moreno, Dr. Julio Abel Serrano Lozano, Dr. Martín Flores Escartín.
Hospital Lic. A. López Mateos. ISSSTE. México, D.F.

Objetivo: Determinar si el uso de resonancia magnética agregado a la evaluación de los pacientes diabéticos con mal perforante plantar reduce el nivel de tratamiento quirúrgico radical y mejora el pronóstico en estos pacientes, así como también demostrar si el uso de este estudio puede ser costo efectivo.
Método: Es un estudio prospectivo, aleatorizado, controlado, abierto, con grupos paralelos, los cuales se agruparon de manera aleatorizada, con resonancia magnética y el grupo control fue estudiado sin resonancia magnética.
Resultados: En total se estudiaron 33 pacientes, aleatorizados, desde diciembre del 2008 a junio del 2010 (20 sin IRM y 13 con IRM), predominando el sexo masculino en los dos grupos (95 y 69.2%), con un promedio de edad de 52.1 y 53.5, respectivamente. Las variables clínicas estudiadas incluyendo: Años de diabetes mellitus con un promedio de 15.8 ± 7.1 y 14.5 ± 5.7, cuenta de leucocitos al ingreso con promedio de 11.08 ± 4.5 y 9.44 ± 3.4, valores de glucosa al ingreso promedio de 236 ± 98 y 267 ± 164, Clasificación de Wagner promedio de III y II, tratamiento de diabetes predominando glibenclamida y metformina en los dos grupos con 65 y 61.5%, respectivamente, el resto manejado con insulina. Predomino tabaquismo en ambos grupos con 50 y 69%, la localización de la úlcera predominando la base del primer metatarsiano 50 y 46%, y segundo metatarsiano de 25 y 46.2% en los dos grupos. El tamaño de la úlcera de 1 x 1 predominando en los dos grupos, con ITB de 1 en el 92 y 70% de los pacientes. Encontrando en el cultivo en los dos grupos con mayor frecuencia *Staphylococcus aureus* con 40 y 69.2%. El antibiótico usado predominantemente en los dos grupos fue ceftriaxona y clindamicina con 60 y 69.2%. En la radiografía al ingreso se observó ausencia de lisis ósea en 61.5% y lisis ósea en 15.4% de los pacientes del grupo de resonancia magnética, mientras que en el grupo de resonancia magnética 35% presentaron ausencia de lisis ósea y 35% lisis ósea, corroborado con los resultados de patología. En los dos grupos se encontró ausencia de antecedente de amputación en 60 y 76.9% de los pacientes. En cuanto al uso de calzado, 70 y 76.9% no usa calzado para pie diabético. En las variables estudiadas en el Grupo de resonancia magnética se observó arcos plantares completos en 76.9% de los pacientes, músculos con atrofia en 46.2%, presencia de deformidad ósea en 53.8%, presencia de osteomielitis en 61.3%, lo cual se corrobora con estudio histopatológico.
Conclusiones: No se encontró significancia estadística entre las variables clínicas con $p > 0.05$. Se encontró significancia estadística en el tratamiento entre los dos grupos, con $p < 0.05$, encontrando en el grupo sin resonancia magnética, 20% de pacientes con amputaciones mayores (infracondíleas y supracondíleas), mientras que en el Grupo con resonancia magnética, en 53.9% de los pacientes se realizaron amputaciones menores (de ortejos y transmetatarsianas). Se encontró significancia estadística en la evolución de los dos grupos, con $p < 0.05$, encontrando en el Grupo sin resonancia magnética, 30% de los pacientes en los cuales se tuvo que realizar posteriormente una amputación mayor, mientras que en el grupo con resonancia no se realizó ninguna amputación mayor.

AUMENTO EN LA INCIDENCIA DE TUMOR DE CUERPO CAROTÍDEO EN EL HOSPITAL DE ESPECIALIDADES DE CENTRO MÉDICO NACIONAL SIGLO XXI, 2007-2009 (MÉXICO, D.F.)

Dr. Roberto López Zepeda
Residente de cuarto año Angiología y Cirugía Vascular. CMN Siglo XXI, IMSS.

Objetivo: Describir la incidencia del tumor de cuerpo carotídeo en pacientes tanto de la Consulta Externa como los sometidos a manejo quirúrgico en el Hospital de Especialidades del CMN Siglo XXI durante el periodo de enero de 2007 a diciembre de 2009, así como los factores de riesgo asociados.
Material y métodos: Se realizó un estudio retrospectivo, observacional y descriptivo, en el cual se incluyeron todos los pacientes que acudieron a la Consulta Externa con diagnóstico de tumor de cuerpo carotídeo y los sometidos a manejo quirúrgico durante el periodo de estudio, tomando en cuenta factores de riesgo conocidos como edad, genero, altitud de residencia con respecto al nivel del mar y factores cardiovasculares como diabetes, hipertensión, tabaquismo, obesidad, dislipidemia y cardiopatía. Se incluyeron pacientes de cualquier género, edad,

lugar de residencia y que hayan sido operados en este hospital. Se excluyeron pacientes postoperados en otra institución, con antecedente de radioterapia en cuello y aquéllos con enfermedad inflamatoria sobreagregada. Se calcularon promedios, porcentajes, valores máximos y mínimos.

Resultados: Durante este periodo se incluyeron 60 pacientes de las cuales 34 fueron intervenidos quirúrgicamente, 56 (93%) del sexo femenino y cuatro (7%) del masculino con edades que oscilaron entre 36 y 80 años con promedio de 59 años. El grupo etario más afectado se encontró entre los 51 a 60 años con 23 (38%) pacientes. El principal factor de riesgo conocido y que se asoció a la presencia de glomus carotídeo en nuestra población fue la altura, la cual fue tomada en metros con respecto al nivel del mar, observándose el mayor porcentaje en pacientes originarios y residentes del Distrito Federal y Estado de México con 51 (85%), donde se registra una altura mayor a 2,100 metros sobre el nivel del mar. En nuestra población detectamos una alta asociación de sobrepeso y obesidad con frecuencia de presentación de glomus carotídeo que ocurrió en 51 (85%) pacientes. La hipertensión arterial ocupó el tercer lugar en frecuencia con 36 (60%) de los pacientes. El 82% de los pacientes cursaron con tumoraciones asintomáticas. El cuerpo carotídeo más afectado fue el lado izquierdo con 33 (55%) pacientes. De los pacientes operados el tipo shamblin II fue el más común 24 (75%). El sangrado transoperatorio registrado osciló entre 250 y 500 mL. La lesión del nervio hipogloso ocurrió en cuatro pacientes reportados como shamblin III y una lesión incidental.

Conclusión: El sexo femenino es el más afectado con una relación 9:1 al contrario de lo reportado en la literatura internacional. El factor de riesgo conocido más importante es la altitud; sin embargo, detectamos una alta asociación de sobrepeso y obesidad con la frecuencia de presentación del tumor de cuerpo carotídeo, quizás esto explique el aumento en la incidencia de esta patología.

"ANÁLISIS DE LOS GENES SDHB, SDHC Y SDHD DEL COMPLEJO SDH Y SUS MUTACIONES EN UNA FAMILIA MEXICANA CON PARAGANGLIOMA CAROTÍDEO"

Dra. Nidia Yerith Cerecer Gil, Dr. Luis Figuera. Dr. Jean Pierre Bayley, Dr. José Gabriel Escamilla Cázares, Dr. Francisco Javier Llamas Macías, Dr. Carlos Rubén Ramos López, Dra. Trinidad Pulido Abreu, Dr. César Nuño Escobar, Dr. Gerardo Estrada Guerrero, Dr. Mauricio Lara Michel, Dr. Manuel Sánchez Enciso, Dr. Héctor Herrera Flores, Dra. Cintiha Martínez Macías.
Servicio de Angiología y Cirugía Vascular, CMNO IMSS, Guadalajara, Jalisco, Méx.

Objetivo: Conocer y confirmar la existencia de la mutación del gen SDH en familia mexicana, como factor predisponente para el desarrollo de PGL carotídeo. Y establecer los hallazgos como prueba para un diagnostico y tratamiento oportuno.

Métodos: Captación de individuos con diagnóstico clínico de PGL en la Consulta Externa de Angiología y CV (Elaboración de Historia Clínica, AngioTAC de troncos supraórticos, árbol genealógico, realización de cirugía y estudio histopatológico). Toma de muestras de sangre y extracción de ADN por el método de Miller. Se enviaron muestras a la Universidad de Leiden, Holanda, para estudio molecular en búsqueda de mutaciones en los genes SDHD Y SDHB. Se realizó secuenciación bidireccional utilizando el secuenciador genético 3730(Applied Biosystems, Foster City, CA). La secuencia fue desarrollada empleando Primers establecidos. Las mutaciones fueron descritas de acuerdo con las recomendaciones de la Sociedad de Variación del Genoma Humano. Realización de Inmunohistoquímica del gen SDHB, usando anticuerpos primarios antagonistas de SDHB, rabbit policlonal HPA002868 (Sigma-Aldrich Corp; St. Louis, MO, USA; 1:500).

Resultados: Dos pacientes, integrantes de una misma familia, nacidos y residentes de Guadalajara, Jal. Se encontró la presencia de PGL carotídeo Shamblin III, en un caso fue bilateral, incluyendo un tumor recurrente maligno muy agresivo. El estudio del árbol genealógico muestra un aparente patrón autosómico recesivo, aunque una mutación dominante germinal no se puede descartar. El análisis de la mutación identificado, fue una mutación patogénica missense en el exón 7 del SDHB, c.689G > A, p.Arg230His, en los dos pacientes, un tercer integrante también fue analizado para la mutación, encontrando exactamente la misma alteración; sin embargo, no ha desarrollado la enfermedad. La inmunohistoquímica mostró la pérdida de la proteína SDHB, confirmando el hallazgo.

Conclusiones: El paraganglioma familiar es una patología infrecuente cuya causa genética, actualmente está bien establecida con base en la mutación relacionada con los genes SDHD, SDHC y SDHB. En este estudio se demostró que uno de los genes (SDHB) que se ha encontrado mutado, en la mayoría de los casos reportados en la literatura mundial en población europea, también se encontró en nuestra población mexicana, pero además se encontró una asociación peculiar con el que los pacientes hayan vivido a grandes alturas sobre el nivel del mar como un factor más, predisponente para desarrollar la enfermedad, factor que no ha sido relacionado con PGL de otras poblaciones. Por lo que éste es el primer informe de una mutación del gen de SDH en paraganglioma asociado a grandes alturas sobre el nivel del mar. Además un PGL de cabeza y cuello recurrente es un hallazgo muy raro en portadores de la mutación SDHB. La identificación de estos genes y la búsqueda de mutaciones relacionados con esta entidad en miembros de familias de alto riesgo, permitirá la detección y tratamiento precoz de estos tumores, reduciendo potencialmente la incidencia de morbimortalidad quirúrgica, la cual se relaciona con el tamaño y extensión del tumor.

EFICACIA DEL CILOSTAZOL EN PACIENTES CON ENFERMEDAD VASCULAR PERIFÉRICA EN EL HOSPITAL 20 DE NOVIEMBRE

Dra. Josefina Sánchez Vergara, Dr. Juan Miguel Rodríguez Trejo, Dr. Ignacio Escotto Sánchez, Dr. Neftalí Rodríguez Ramírez
HECMN 20 de Noviembre, México, D.F.

Introducción: La enfermedad vascular periférica es un signo de ateroesclerosis generalizada y la claudicación intermitente ocurre como resultado de isquemia muscular, que es el primer síntoma de la enfermedad arterial oclusiva periférica, y a la vez incrementa el riesgo de morbilidad y mortalidad cardiaca.

El objetivo del tratamiento de la enfermedad vascular periférica es prevenir la progresión de la enfermedad, alivio de la sintomatología, así como mejorar la calidad de vida diaria. El índice de mortalidad de los pacientes con claudicación intermitente es alto. El 20% en los primeros años después de haber realizado el diagnóstico y 80% de estos pacientes fallecen por eventos cardiovasculares. El cilostazol es un inhibidor de la fosfodiesterasa y actúa como un antiagregante plaquetario con efectos vasodilatadores. Otro beneficio agregado es el cambio en los niveles séricos de lípidos y la inhibición en la proliferación del músculo liso. Estudios han demostrado mejoría en la distancia absoluta de caminata en los pacientes con claudicación.

Objetivo: Investigar Los factores de riesgo para la claudicación y complicaciones en la historia natural de la enfermedad.

Material y método: Estudio observacional de cohorte, 36 pacientes de la Consulta Externa del Servicio de Angiología, se les dio seguimiento por dos años. A todos los pacientes se les realizo evaluación de los factores de riesgo cardiovascular, medición del ITB con el cual se determino la presencia de enfermedad arterial periférica. De los 36 pacientes, 18 pacientes fueron tratados con cilostazol y un programa de caminata supervisada, además del tratamiento requerido para el control de los factores de riesgo. El resto de los pacientes recibió el tratamiento medico para el control de factores de riesgo, así como el programa de caminata supervisada.

Resultados: Pacientes con tratamiento te cilostazol mostraron mejoría significativa en el índice tobillo brazo. En el seguimiento 6.3% de los pacientes presentaron eventos cardiovasculares, intolerancia dos pacientes motivo de suspensión, un paciente presentó isquemia cerebral transitoria, y 11.1% de los pacientes no mejoró, por lo cual tuvieron que ser sometidos a revascularización infrainguinal endovascular y cirugía abierta.

Conclusiones: En el tratamiento de pacientes que presentan claudicación, se observó mejoría de la distancia de caminata absoluta, y aumenta el índice Tobillo Brazo de forma significativa en el grupo de pacientes a los que se les agregó cilostazol. Así como disminución de los eventos cardiovasculares y cerebrovasculares.

"PREVALENCIA DE ESTENOSIS CAROTÍDEA ASINTOMÁTICA EN PACIENTES CON CLAUDICACIÓN DE EXTREMIDADES INFERIORES"

Dr. Héctor Tomás Herrera Flores; Dr. Francisco Llamas Macías; Dr. Rubén Ramos López; Dr. César Nuño Escobar.
Centro: Servicio de Angiología y Cirugía Vascular. UMAE, Hospital de Especialidades CMNO, IMSS, Guadalajara, Jalisco, México.

Objetivo: Determinar la prevalencia de estenosis carotídea asintomática en pacientes con claudicación e identificar los factores de riesgo asociados.

Diseño del estudio: Ensayo descriptivo prospectivo observacional transverso.

Materiales y métodos: Se estudió una población de 48 pacientes (32 hombres y 16 mujeres, edad media70 años, D.S. 8) a quienes les fue realizada una historia clínica vascular completa; se practicó un ultrasonido Doppler dúplex carotídeo bilateral como prueba de escrutinio para detección de estenosis asintomática, estratificando tres grupos (Grupo 1: estenosis < 50%, Grupo 2: 50-69%, Grupo 3: > 70%). Se practicaron exámenes de laboratorios generales. Los datos obtenidos se concentraron y validaron en una base de datos para su análisis. Se realizaron pruebas de estadística paramétrica y no paramétrica (χ^2, T-Student, U-Mann Whitney) para establecer asociaciones simples y correlaciones con la presencia de estenosis carotídea, claudicación intermitente y factores de riesgo.

Resultados: Se encontró una prevalencia de 16.7% pacientes con estenosis carotídea > 70%. Los estados co-mórbidos presentes fueron: DM 66.7%, hipertensión arterial 83.3%, 41.7% presentaron cardiopatía isquémica, 25%, hipercolesterolemia, 16.7% hipertrigliceridemia e insuficiencia renal crónica; tabaquismo 83.3%, PCR elevada en 41.7%, VSG elevada en 66.7%. Se encontró una asociación positiva entre estenosis carotídea asintomática (Grupo 2) y la presencia de insuficiencia renal. El resto de las asociaciones establecidas tuvo baja significancia que correlacione el grado de estenosis carotídea y factores de riesgo.

Conclusiones: Existe una concordancia entre la prevalencia de estenosis carotídea asintomática > 70% encontrada con la reportada a nivel mundial. El hallazgo de pacientes portadores de insuficiencia renal y estenosis carotídea nos debe alertar a realizar escrutinio de esta patología en pacientes con factores de riesgo presentes. Debe de considerarse como marcador clínico la presencia de claudicación intermitente a fin de realizar evaluación hemodinámica del sector carotídeo.

CAMBIOS HISTOPATOLÓGICOS OBSERVADOS EN LAS ARTERIAS CARÓTIDAS DE PACIENTES SOMETIDOS A RESECCIÓN QUIRÚRGICA POR PATOLOGÍA DÓLICA. EXPERIENCIA EN EL HOSPITAL DE ESPECIALIDADES DEL CENTRO MÉDICO NACIONAL SIGLO XXI

Dra. Rosa del Socorro Góngora Meléndez
HECMN Siglo XXI, México, D.F.

Objetivos: Determinar los cambios histopatológicos observados en la pared de la arteria carótida en pacientes sometidos a cirugía de resección por patología dolicocarotídea en el Servicio de Angiología y Cirugía Vascular del Hospital de Especialidades del Centro Médico Nacional Siglo XXI del IMSS en la Ciudad de México. Describir los factores de riesgo que se asocian a la dolicidad carotídea en pacientes sometidos a cirugía de resección por patología dolicocarotídea en el Servicio de Angiología y Cirugía Vascular del Hospital de Especialidades del Centro Médico Nacional Siglo XXI del IMSS en la Ciudad de México. Describir el tipo de técnica quirúrgica que se utilizó en la resección de dolicidad carotídea en pacientes sometidos a cirugía por patología dolicocarotídea en el Servicio de Angiología y Cirugía Vascular del Hospital de Especialidades del Centro Médico Nacional Siglo XXI del IMSS en la Ciudad de México.

Método: Se incluyó a los pacientes con diagnóstico de dolicidad carotídea en un periodo de 27 meses comprendido entre el 1 de marzo del 2008 y el 1 de mayo del 2010 en el Servicio de Angiología y Cirugía Vascular del Hospital de Especialidades del Centro Médico Nacional Siglo XXI del IMSS en la Ciudad de México. Diseño del estudio: Retrospectivo, descriptivo y observacional.

Resultados: Entre enero de 2008 a mayo de 2010, 29 pacientes se sometieron a cirugía de resección de dolicidad carotídea. Veintiséis (90%) mujeres y tres (10%) hombres. Edad promedio 70.79 años. El diagnóstico se estableció por ultrasonografía Doppler. En la arteria carótida interna derecha el rango de velocidades fue de 137-167.4 cm/seg, carótida interna izquierda de 125.6-208.5 cm/seg y en la carótida común derecha de 178.3-220 cm/seg. La morfología de la dolicidad carotídea (Tortuosidad, Acodamiendo y Bucle) se estableció realizando Angio Resonancia Magnética y confirmó la lateralización de la dolicidad carotídea y permitió planear el tratamiento quirúrgico. La tortuosidad se presentó en 16 pacientes, bucle en tres y acodamiento en 10. La técnica quirúrgica empleada fue resección de la arteria carótida interna y anastomosis con la arteria carótida común en 12 (41%) pacientes, resección y ligadura de la arteria carótida externa más resección y anastomosis de una porción de arteria carótida común en tres (10%), resección y anastomosis término terminal de una porción de la arteria carótida común en ocho (28%) y en seis (21%) reimplante de la arteria carótida interna a nivel de la arteria carótida común. Once de 29 pacientes presentaban tabaquismo (37.94%); 20 (68.94%) hipertensión arterial sistémica, seis (20.68%) y 14 (48.27 %) pacientes de 29, diabetes mellitus y dislipidemia, respectivamente. Se obtuvieron 20 muestras para estudio histopatológico. Las fibras elásticas se observaron fragmentadas en 19 (95%) muestras de estudio, en una (5%) muestra no fue posible observar las fibras elásticas.

Conclusiones: Los cambios histopatológicos observados en la pared de la arteria carótida se caracterizó por fragmentación de las fibras elásticas de la capa media de las muestra de estudio obtenidas en pacientes sometidos a cirugía de resección por patología dolicocarotídea en el Servicio de Angiología y Cirugía Vascular del Hospital de Especialidades del Centro Médico Nacional Siglo XXI del IMSS en la Ciudad de México. La hipertensión arterial sistémica fue el factor que más se asocia a la dolicidad carotídea en pacientes sometidos a cirugía de resección por patología dolicocarotídea en el Servicio de Angiología y Cirugía vascular del Hospital de Especialidades del Centro Médico Nacional Siglo XXI del IMSS en la Ciudad de México. La elección de la técnica a utilizar por el cirujano vascular, dependió de los hallazgo transquirúrgicos, experiencia y habilidades individuales en la técnica empleada, la resección de un segmento de la arteria carótida interna más anastomosis a la arteria carótida común es la técnica quirúrgica que más se utilizó en la resección de dolicidad carotídea en pacientes sometidos a cirugía por patología dolicocarotídea en el Servicio de Angiología y Cirugía Vascular del Hospital de Especialidades del Centro Médico Nacional Siglo XXI del IMSS en la Ciudad de México.

CARACTERÍSTICAS EPIDEMIOLÓGICAS DE LOS PACIENTES CON TRAUMA VASCULAR EN EL HOSPITAL DE ESPECIALIDADES CENTRO MÉDICO NACIONAL SIGLO XXI TRATADOS POR EL SERVICIO DE ANGIOLOGÍA Y CIRUGÍA VASCULAR EN EL PERIODO COMPRENDIDO DEL 1 DE ENERO DEL 2003 AL 31 DE DICIEMBRE DEL 2009

Dra. María del Rosario Ciau Caamal
CMN SXXI, IMSS, México, D.F.

Objetivo: Describir las características epidemiológicas de los pacientes con trauma vascular atendidos en nuestra unidad hospitalaria.

Material y métodos: Estudio retrospectivo, observacional, transversal, descriptivo. Se revisó el banco de datos electrónico del Servicio de Angiología y Cirugía Vascular para obtener el listado de pacientes, con base en este listado se revisaron expedientes en el archivo clínico, pacientes mayores de 18 años, derechohabientes IMSS, que se atendieron con diagnóstico de trauma vascular. Se vació la información en la hoja de recolección de datos. El análisis estadístico se realizó con promedio, desviación estándar y porcentajes, para su representación se emplearon tablas de distribución de frecuencia, gráficos de pastel y barras. Los puntos principales: rango de edad, género, etiología, vasos sanguíneos y complicaciones más frecuentes, tasa de letalidad, lesiones concomitantes, tratamiento y tiempo de evolución entre el inicio del trauma y la atención en quirófano, conocer número de pacientes que se atendieron en el hospital en el periodo establecido por trauma vascular.

Resultados: Se incluyeron 145 expedientes, 96 del sexo masculino y 49 sexo femenino, el rango de edad más frecuente: 18 a 27 años (47) y 28 a 37 años (25). La etiología más común en trauma no iatrógeno: arma punzocortante (30) y proyectil de arma de fuego (29), en trauma iatrógeno: colocación de catéteres de hemodiálisis (22), cateterismo cardiaco (15) y colocación de catéteres venosos centrales (15). Los vasos más afectados fueron las arterias 131 pacientes, en algunos casos más de una arteria o vena se afectaron; las más afectadas: femoral común (32), humeral (22) y femoral superficial (17). Las complicaciones más frecuentes hemorragia (88), insuficiencia arterial (54), formación de hematomas (30) y pseudoaneurismas (27), la tasa de letalidad 8%, las lesiones concomitantes se presentaron en 41 casos, principalmente huesos y nervios. El tratamiento más utilizado cierre primario, interposición de injertos autólogos o sintéticos, ligadura, exploración quirúrgica o anastomosis termino terminal. En el tiempo de evolución 41% se atendieron en las primeras 6 horas y 21% entre las 6 y 12 horas posteriores.

Conclusión: En el siguiente estudio se identificaron las características epidemiológicas de los pacientes con trauma vascular que se atienden en la unidad similar a los reportados en otros estudios; se han igualado la frecuencia de lesiones por armas punzocortantes y las de proyectiles de arma de fuego como causa de trauma en la población civil. La evolución de los pacientes y la posibilidad de pérdida de la extremidad dependen del tiempo de evolución entre el inicio del trauma y el inicio de la atención médica. La tasa de letalidad fue menor con respecto a lo reportado en otras series

---

"MANEJO DE PSEUDOANEURISMAS ARTERIALES IATROGÉNICOS CON INYECCIÓN PERCUTÁNEA DE TROMBINA HUMANA ECO-GUIADA"

Dr. Manuel Alejandro Sánchez Enciso, Dr. César Nuño Escobar, Dr. Carlos Rubén Ramos López
Servicio de Angiología y Cirugía vascular y Torácica, UMAE Hospital de Especialidades, Centro Médico Nacional de Occidente IMSS.

Objetivo: Demostrar la eficacia de la inyección de trombina humana eco-guiada en oclusión de pseudo-aneurisma arterial iatrogénico, seguridad de aplicación y porcentaje de cierre.

Diseño: Serie de casos sin muestreo probabilístico.

Pacientes y métodos: Se estudiaron ocho pacientes adultos (5 m, 3 h) edad promedio 63 años, portadores de pseudo aneurisma arterial de etiología iatrogénica demostrado por clínica y ultrasonido, diámetros de 1 a 6 cm. Se excluyeron pacientes embarazadas, con infección cutánea en sitio de lesión, alergia conocida a trombina y cuello de comunicación a pseudo aneurisma mayor de 5 mm. Con técnica aséptica, se localizó el pseudo aneurisma con ecógrafo Doppler dúplex, fijando el transductor (5-7.5 Mhz) sobre el mismo. Se introdujo aguja (22G) con llave de tres vías en el centro de la cavidad con la escala de grises, para visión directa; Se inyectó lentamente solución (Trombina humana 1,800 a 2.200 UI en 2 mL) con función Doppler color activa para confirmar la trombosis del saco y asegurar capacidad volumétrica justa. Se considero éxito al lograr desaparición de flujo con integridad de pulsos y flujos distales. Se colocó un vendaje compresivo 24 horas y se mantuvo al paciente en reposo en cama durante seis horas; el seguimiento a los siete y 30 días con ultrasonido Doppler dúplex y evaluación clínica.

Resultados: Todos los pseudonaeurismas en arteria femoral (razón 1:1 derecho/izquierdo) diámetro de comunicación 2.8 mm (rango 1.5-3), volumen 2.28 CC (rango 1.5-.4) unilobulados (uno bilobulado, 12.5%), uso de 500 UI de trombina en cada procedimiento. Se requirió una sola aplicación. Todos los controles reportaron integridad arterial con oclusión completa a los 30 días.

Conclusiones: La embolización ecoguiada de Trombina humana en el tratamiento de pseudo aneurismas iatrógenos es una técnica segura efectiva y de bajo costo la atención de este nicho de pacientes.

"PATRÓN ANATÓMICO Y HEMODINÁMICO DEL SISTEMA VENOSO EN PACIENTES CON INSUFICIENCIA VENOSA CRÓNICA DE LOS MIEMBROS INFERIORES"

Dra. Dafne Santana, Dr. Juan Miguel Rodríguez Trejo, Dr. Ignacio Escotto Sánchez, Dr. Neftalí Rodríguez Ramírez
Centro Médico Nacional 20 de Noviembre, ISSSTE

Introducción: La insuficiencia venosa crónica es la patología con mayor prevalencia y con una gran gama de manifestaciones clínicas, presentando variaciones en relación con la distribución anatómica y patrón hemodinámico. Lo anterior se ha podido conocer gracias al advenimiento de la ecografía Doppler que nos permite establecer los parámetros hemodinámicas y conocer sus alteraciones. Es por ello que resulta interesante saber la presentación y comportamiento hemodinámico de nuestros pacientes con un fin estadístico, así como de planeamiento quirúrgico.

Objetivo: Conocer los diferentes tipos de presentación y variación anatómica y hemodinámica a nivel de sistema venoso superficial en los pacientes con IVC.

Material y métodos: Pacientes en quienes se presenten con cualquier grado de IVC que acudan para valoración con ultrasonido Doppler.

Resultados: Se han realizado estudios en 37 extremidades con datos clínicos de insuficiencia venosa crónica encontrando la mayor frecuencia (81%) de reflujo en unión safenofemoral, intersafena (10.8%), en unión safenopoplítea (32.4%), sistema de perforantes (62.1%) y sistema profundo (13.5%). Con un patrón anatómico con poca variación conforme a confluencia en cayados tanto safenofemoral y safenopoplíteo (de acuerdo con patrón de Blaschesmaison), sin encontrar variaciones mayores como duplicaciones o ausencias congénitas, sólo quirúrgicas.

Conclusiones: El ultrasonido Doppler venoso es una herramienta útil que puede determinar de una manera muy confiable el patrón hemodinámico y anatómico de los pacientes con insuficiencia venosa crónica. El cirujano vascular debe de adoptar como parte de su entrenamiento el dominio de ultrasonido Dopler para permitir una mejor comprensión de la patología venosa, así como una mejor planeación quirúrgica.

NIVELES DE RIESGO DE TROMBOSIS VENOSA PROFUNDA Y SU RELACIÓN CON LA TROMBOPROFILAXIS EN PACIENTES DE LOS SERVICIOS QUIRÚRGICOS EN UN HOSPITAL DE TERCER NIVEL DE ATENCIÓN

Dra. Maricarmen Romero Toledo, Dra. Elizabeth Enríquez Vega, Dr. Oscar A. Rodríguez Jiménez.
Hospital de Especialidades Dr. Antonio Fraga Mouret, Centro Médico Nacional La Raza.

Objetivos: Determinar el nivel de riesgo de enfermedad tromboembólica venosa y el tipo de tromboprofilaxis que reciben los pacientes quirúrgicos, en el Hospital de Especialidades Dr. Antonio Fraga Mouret, del Centro Médico Nacional La Raza, Instituto Mexicano del Seguro Social.

Objetivos específicos: Establecer la relación de la tromboprofilaxis con respecto a los niveles de riesgo de tromboembolismo venoso según las Guías del American College of Chest Physicians 2008. Determinar el número de pacientes del grupo de estudio con enfermedad tromboembólica venosa. Así como ayudar a identificar los factores de riesgo y el riesgo de tromboembolismo venoso, así como la utilización de tromboprofilaxis, en los pacientes quirúrgicos del Hospital de Especialidades Dr. Antonio Fraga Mouret IMSS aportando el conocimiento y la difusión a nivel del personal médico y paramédico institucional sobre las medidas necesarias para la disminución del riesgo o prevención de tromboembolismo venoso y la aplicación de las recomendaciones internacionales del American College of Chest Physicians 2008.

Métodos: Se realiza un estudio observacional, prospectivo, transversal, descriptivo, abierto. Aplicando un cuestionario donde se incluyen todos los factores de riesgo para enfermedad tromboembólica venosa según el ACCP 2008, así como el test de Wells, a 100 pacientes de todos los pacientes de servicios quirúrgicos hospitalizados en el Hospital de Especialidades Dr. Antonio Fraga Mouret, del Centro Médico Nacional La Raza, Instituto Mexicano del Seguro Social en el periodo comprendido entre los meses de marzo hasta julio del 2010. El presente estudio fue aceptado por el comité de ética del hospital, asimismo, cada paciente firmó consentimiento informado.

Resultados: Cien pacientes de los servicios quirúrgicos del HECMNR, 57 masculinos, media de edad 41 años, riesgo bajo (7%), moderado (53%), alto (32%) y muy alto (8%) según el ACCP y bajo (32%), moderado (53%) y alto (15%) según Wells.

Cuarenta y ocho con algún tipo de tromboprofilaxis. Seis pacientes recibiendo HNF (angiología), 17 HBPM, cinco antagonistas de la vit K, y 32 vendaje elástico, con riesgos moderado y alto. Los pacientes del Servicio de Neurocirugía fueron los que tuvieron riesgos más altos de TEV, y los de cirugía general los que menores medidas y medicación tromboprofiláctica recibieron.

Conclusiones: Se encontró que entre los riesgos altos y muy altos de TEV, se estaba otorgando algún tipo de tromboprofilaxis; sin embargo, el resto de los grupos por arriba de 50% se quedaron sin protección. La tromboprofilaxis sugerida por las guías del ACCP 2008 es adecuada en todos los pacientes quirúrgicos, encontramos en nuestra evaluación que menos de 50% de estos pacientes cuenta con tromboprofilaxis.

MANEJO ENDOVASCULAR DE LESIONES ARTERIALES PERIFÉRICAS: REPORTE DE CASOS Y REVISIÓN DE LA LITERATURA

Dr. Marcell Salinas Ponce,*** Dra. Elizabeth Enríquez Vega,* Dr. Alfonso Cossio Zazueta,** Dr. Oscar Rodríguez Jiménez,** Dr. Ernesto Pacheco Pittaluga**
Jefe de Servicio de Angiología CMN La Raza,Médico Adscrito de Angiología CMN La Raza,***Residente De 4o. Año de Angiología CMN La Raza, México, D.F.*

Objetivo: Reportar la experiencia del Servicio de Angiología y Cirugía Vascular del Centro Médico Nacional La Raza en el manejo endovascular de las lesiones arteriales periféricas del segmento femoropoplíteo y de troncos supraórticos.

Métodos: Se reportaron dos casos tratados de manera aislada, el primero de paciente con enfermedad femoropoplítea manifestando isquemia severa de la extremidad pélvica y un segundo caso de enfermedad de troncos supraórticos con afectación a la subclavia izquierda, manejados ambos de forma endovascular mediante angioplastia y colocación de stent.

Resultados: Caso 1: Masculino de 70 años. Diabético y tabaquismo crónico. Sintomatología de isquemia crítica de miembro pélvico izquierdo. Lesión necrótica isquémica en segundo dedo. Incompresibilidad de los vasos distales. Mediante rastreo lineal con flujos monofásicos en tibial anterior y tibial posterior de forma bilateral. Lesiones arteriográficas TASC II B del segmento femoropoplíteo. Se realiza manejo endovascular mediante angioplastia y colocación de stent nitinol 6 x 4 mm en femoral superficial. Amputación menor en un segundo tiempo quirúrgico. Caso 2: Masculino de 19 años. Niega tabaquismo, toxicomanías, quirúrgicos por apendicectomía durante la infancia sin complicaciones. Padecimiento de tres años con disnea ocasional, de manera súbita, sin relación a esfuerzos, acompañado de palpitaciones y un episodio de lipotimia. Clínicamente frémito en hueco supraclavicular y soplo carotideo izquierdo. Extremidad superior izquierda con pulsos palpables axilar 1/2, humeral 1/2, radial y cubital 1/2. Extremidad contralateral con pulsos palpables de adecuada intensidad. Arteriografía con lesión estenótica de 75% a 2.5 cm del origen de la arteria subclavia izquierda, 1.6 cm de longitud. Se realiza angioplastia y colocación de stent 6 x 4 mm.

Conclusión: La enfermedad arterial periférica (EAP) es un problema de clase mundial que aumenta en medida en que la población envejece y la prevalencia de la hipertensión arterial y la diabetes aumenta. La mayoría de los casos afecta a las extremidades pélvicas, especialmente al segmento femoropoplíteo (SFP), en el cual las estenosis u oclusiones se desarrollan de forma temprana como parte del proceso de ateroesclerosis. La angioplastia transluminal percutánea (ATP), ha sido utilizado como una terapia para el manejo de las lesiones femoropoplíteas en pacientes con isquemia crónica de la extremidad. La ateroesclerosis es, con mucho, la enfermedad más frecuente que afecta a los vasos de los troncos supraórticos (TSA). Sin embargo, se han descrito otras causas como: arteritis de células gigantes y la arteritis por radiación, la tromboangeítis obliterante y las enfermedades del tejido conjuntivo, las cuales aparecen en menos de 20% de los casos que requieren intervención. Las estenosis luminales se tratan sistemáticamente por vía endovascular con un éxito mayor que las obstrucciones. El presente estudio reporta el tratamiento empleado en el Hospital Centro Médico La Raza en el manejo de las lesiones arteriales periféricas por vía endovascular. Demostrando resultados satisfactorios en ambos casos y con baja incidencia de complicaciones.

EVALUACIÓN DE LA EFICACIA DEL PLASMA RICO EN FACTOR DE CRECIMIENTO PLAQUETARIO EN EL TRATAMIENTO DE LAS ÚLCERAS ISQUÉMICAS EN EL PIE DEL DIABÉTICO EN EL SERVICIO DE ANGIOLOGÍA Y CIRUGÍA VASCULAR, HOSPITAL DE ESPECIALIDADES DEL CENTRO MÉDICO NACIONAL LA RAZA

Dr. Nelson Omar Bobadilla Flores, Dra. Elizabeth Enríquez Vega, Dr. Oscar Andrés Rodríguez
Centro Médico Nacional La Raza, México, D.F.

Objetivo: Determinar cuál es la eficacia del plasma rico en factor de crecimiento plaquetario en el tratamiento de las úlceras isquémicas en pacientes con pie del diabético.

Material y métodos: Se realizó estudio analítico, ambispectivo de los pacientes diabéticos con úlceras isquémicas no revascularizables en miembros pélvicos, se llevó a cabo de forma infiltrada a nivel perilesional, previo lavado con solución fisiológica en el sitio de la lesión, posteriormente con infiltración de 20 a 30 mL de plasma rico en factor de crecimiento plaquetario. Se evalúa cada dos semanas y con resultados a las ocho semanas de iniciado el tratamiento, por Consulta Externa del servicio, realizándose medición en mm el tamaño y la profundidad de la lesión.

Resultados: Se incluyeron 32 pacientes a con rangos de edad entre 15 a 85 años de edad,18 hombres y 14 mujeres, diabéticos con úlcera(s) isquémica(s) en miembros pélvicos, independientemente del tiempo de evolución, así como de tratamientos previos, excluyendo pacientes con úlceras de otra etiología, no incluyendo úlceras infectadas, neuropáticas y no isquémicas, encontrando una eficacia en 70% (n = 22) de los pacientes que se infiltraron, con cicatrización en más de 60% de las úlceras a las ocho semanas de su aplicación, en el resto de los pacientes no hubo disminución del diámetro de la misma. En ocho pacientes no hubo mejoría, ameritando amputación mayor de la extremidad.

Conclusiones: Las úlceras isquémicas son una patología frecuente en pacientes diabéticos, y de difícil manejo en casos no revacularizables y la cicatrización se vuelve prolongada, con alto riesgo de amputación debido a infecciones. De acuerdo

con los resultados obtenidos en nuestro estudio podemos concluir que el plasma rico en factor de crecimiento plaquetario es una opción en el manejo y cicatrización de las úlceras isquémicas en pacientes con pie del diabético, esto aunado a un adecuado control metabólico, medidas de higiene arterial y cuidados estrictos de la úlcera, teniendo la infección como el factor de mayor riesgo para la amputación.

EVALUACIÓN MORFOLÓGICA Y FUNCIONAL NO INVASIVA EN PACIENTES CON ENFERMEDAD CAROTÍDEA, CONSIDERANDO LA INCIDENCIA, ASÍ COMO FACTORES DE RIESGO PARA POSIBLES COMPLICACIONES. NUESTRA EXPERIENCIA EN EL HRLALM

Dra. Evelyn Karina Vallejo Bravo,**** Dra. Nora Elena Sánchez Nicolat,** Dra. Cecilia López Mariscal,*** Dr. Julio Abel Serrano Lozano*

**Jefe de Servicio de ACV HRLALM, ** MB DE ACVHRLALM, ***Médico Adscrito de Enseñanza e Investigación HRLALM, ****Residente de ACV HRLALM, México, D.F.*

Introducción: La ateroesclerosis es una enfermedad progresiva que destruye la anatomía normal de la pared arterial y sólo a finales de su evolución, el engrosamiento y la fibrosis conducen a un estrechamiento que evoluciona paulatinamente hacia una oclusión de la luz arterial, que por lo general es clínicamente silenciosa hasta los últimos momentos de su curso. Las arterias carótidas suministran gran parte de la sangre hacia el cerebro, órgano terminal exquisitamente sensible. El primer signo de una estenosis ateroesclerótica avanzada es a menudo un soplo arterial en el cuello que ocurre cuando se compromete en casi 50% el diámetro original de la luz arterial; sin embargo, los síntomas por lo general aparecen cuando el diámetro del vaso se estrecha en 80%. Un método para medir la función endotelial consiste en la medición del diámetro arterial ante un estimulo como la isquemia por compresión externa. Habitualmente se mide el diámetro de la arteria braquial en reposo y luego de la interrupción del flujo durante tres minutos, durante los cuales se produce la isquemia del antebrazo. Esta medición también se puede realizar con medición manual del diámetro, mientras no se tomen mediciones con más de 10% de desvío estándar, o se puede realizar con determinación automática de bordes por ecografía en modo B. Luego de liberar la obstrucción al flujo, éste avanza nuevamente en forma turbulenta, casi a 600 veces la velocidad con la que fluía en reposo y con un gran shear stress, generando la vasodilatación mediada por flujo, o vasodilatación endotelio-dependiente. La nueva medición del diámetro de la arteria se realiza luego de los 30 segundos posteriores, en condiciones de menor turbulencia y estabilización del flujo. Este estímulo se agota luego de los cinco minutos posteriores a liberar la obstrucción. El punto de corte para considerar alteración de la función endotelial por este método es de 5% de diferencia en el diámetro a favor de la medición post-isquemia. Si el diámetro de la arteria no aumenta por lo menos este 5%, se considera disfunción endotelial. Este valor de corte correlaciona muy bien con la presencia de placas y el espesor íntima-media.

Objetivo: Estudiar el comportamiento de los factores de riesgo vascular ateroesclerótico en relación con el curso clínico y progresión del daño vascular en la enfermedad carotidea extracraneal.

Objetivos específicos: Estimar el comportamiento de los factores de riesgo vascular ateroesclerótico. Las características de la lesión vascular carotídea en relación con la aparición de síntomas y signos neurológicos.

Las características de la lesión vascular carotídea a partir de su identificación. Determinar la relación entre el Grosor Intima Media y Test de Reacción endotelial, con la presencia o ausencia de placas ateroescleróticas. Analizar las características de los pacientes con enfermedad carotídea sometidos a cirugía convencional y valorar la experiencia en nuestro servicio.

Métodos: Diseño y tipo de estudio: Retrospectivo, transversal, descriptivo, observacional y abierto. En el presente estudio se incluyeron 136 casos de pacientes a quienes se les realizó ecografía Dúplex así como Test de Reactividad Endotelial con factores de riesgo vascular ateroesclerótico durante el período que comprende desde marzo del 2007 a junio del 2010.

Resultados: Pacientes con enfermedad carotídea, de ambos sexos, con edad de 60 a 85 años, 34.6% eran mujeres y 65.4% eran hombres, 50.7% eran fumadores y 49.3% no fumadores, 8.8% eran alcohólicos y 91.2% no alcohólicos, 12.5% eran cardiópatas y 87.5% no cardiópatas, 61% diabéticos y 39% no diabéticos, 62.5% eran hipertensos y 51% no hipertensos, 4.4% eran IRC y 95.6% no IRC, de esta muestra 49 pacientes fueron sometidos a cirugía y 87 pacientes continuaron manejo conservador, en los pacientes con procedimiento quirúrgico el tipo de anestesia fue local para 11% y anestesia general para 49%, se utilizó drenaje en 28.7% y no se utilizó drenaje en 7.4%, se presentaron complicaciones postquirúrgicas en 3.7%, con respecto al lado donde se realizó el procedimiento quirúrgico se presento estenosis recurrente en 5.9% de los pacientes y en 94.1% no hubo estenosis recurrente, si el paciente presentaba enfermedad carotidea contralateral existió un incremento de la estenosis en 5.1% de los pacientes y en 94.9% no se presentó. Se encontró una estenosis carotídea corroborada por USG Doppler Carotídeo de 1-15% en 29.4% de los pacientes, de 16 a 49% en 17.6%, de 50 a 79% en 50.7% y de 80 a 99% en 2.2%. En cuanto a las características de la placa en 22.1% era de tipo moderada y en 77.9% de tipo alta. En esta muestra también identificamos que 22.8% de los pacientes se encontraban medicados con ASA y 77.2% con clorpidogrel.

Los resultados encontrados con respecto al Test de reactividad endotelial fue menor de 5% en 72.8% y mayor de 5% en 27.2%. El Grosor Intima Media fue menor de 1 en un 27.9% y mayor de 1 en 72.1%.Los pacientes se encontraban asintomáticos en 86% y sintomáticos en 19%. Con respecto al lado afectado en 33% fue derecho, en 32% izquierdo y 71% bilateral. Los resultados demuestran una relación inversa entre el Grosor Intima Media y el Test de Reactividad Endotelial. Es verosímil que la presencia de placas carotídeas tenga diferente valor según la edad de la población en estudio y que refleje los efectos de los factores de riesgo.

Conclusiones: La presente investigación permite concluir que el ultrasonido podría ocupar un lugar destacado en el estudio no invasivo de los pacientes en riesgo de padecer eventos vasculares. La estratificación de este riesgo se facilitaría con la combinación de la información que brinda el estudio de la función endotelial flujo-dependiente, el Grosor Intima Media carotídeo y la eventual presencia de placas

ateroescleróticas esta observación podría lograr un fuerte estímulo para una mejor adherencia al tratamiento. Finalmente la respuesta terapéutica podría ser evaluada por estas mismas técnicas no invasivas y así mejorar el seguimiento de estos enfermos.

MEDICIÓN DEL ESPESOR MEDIO-INTIMAL FEMORAL Y CAROTÍDEO COMO MARCADOR DE RIESGO CARDIOVASCULAR

Dr. Leonel Niebla Villalba, Dr. Juan Miguel Rodríguez Trejo, Dr. Ignacio Escotto Sánchez, Dr. Neftali Rodríguez Ramírez
Centro Médico Nacional 20 de Noviembre, ISSSTE, México, D.F.

Justificación: La hiperplasia medio intimal de los vasos se ha relacionado con patología coronaria medida a través del EMI (espesor medio intimal); sin embargo, los múltiples estudios realizados han tomado como referencia el crecimiento medio intimal a nivel carotídeo, existe poco en la literatura en donde se relacione las alteraciones de las paredes vasculares a nivel periférico como en femorales en relación con cardiopatía isquémica, por lo que utilizando nuestro laboratorio vascular que se encuentra equipado con ultrasonido Doppler de alta tecnología se decidió hacer un escrutinio a pacientes con cardiopatía isquémica conocida y su relación con crecimiento mediointimal carotídeo y femoral.

Objetivo general: Determinar si existe relación entre el espesor mediointimal de la carótida y femoral en pacientes con enfermedad cardiovascular severa conocida en pacientes internados en Centro Médico Nacional 20 de Noviembre, ISSSTE, en un periodo que comprende de enero del 2010 a junio del 2010 con escrutinio con ultrasonido Doppler dúplex marca japonesa ALOKA.

Objetivo específico:

1) Determinar si existe relación entre el espesor medio intimal femoral y el carotídeo en pacientes con enfermedad coronaria conocida. 2) Valorar la eficacia del espesor mediointimal femoral y su relación como predictor temprano de enfermedad coronaria

Material y métodos: Se realizó un estudio prospectivo, descriptivo, de una serie de 58 pacientes con cardiopatía isquémica severa conocida y la medición del crecimiento mediointimal de arterias femorales y carotídeas. Con tamizaje con ultrasonido ALOKA Doppler dúplex. Se obtuvo la información mediante revisión del expediente médico y mediante el uso de ultrasonido ALOKA Doppler dúplex del laboratorio de cirugía vascular que cuenta con transductor de 8 mhz.

Resultados: Se encontró una relación directa del espesor mediointimal (EMI) femoral con el EMI carotídeo que a su vez se relaciona con la enfermedad coronaria, encontrando valores elevados constantes a la par del carotideo. Identificando también ocho pacientes claudicadores de los 58 evaluados.

Conclusión: El índice de grosor mediointimal femoral se relaciona directamente con el índice carotídeo que a su vez está vinculado con la enfermedad cardiovascular, por lo que el Espesor Medio Intimal Femoral (IMT Fem) puede utilizarse como marcador pronóstico de riesgo de enfermedad coronaria temprana.

ANEURISMAS TORACOABDOMINALES. REPARACIÓN CON ENDPRÓTESIS RAMIFICADAS

Dra. Claudia Elizabeth Olivos Suárez, Dr. Riambau Alonso V. Dra. Enriquez Vega E, Dr. Pacheco Pittaluga E., Dr. Cossío Zazueta A.
Centro Médico Nacional la Raza. IMSS.

Objetivo: Reportar la experiencia de un centro en el tratamiento de aneurisma toracoabdominal por vía endovascular con prótesis ramificada.

Material y método: Se realiza revisión de seis meses, diciembre 2009-mayo 2010, procedimientos endovasculares para pacientes portadores de aneurisma de aorta toracoabdominal reportando tres casos:

- Primer paciente masculino de 77 años, hipertenso, exfumador, portador de endoprótesis aorta abdominal colocada en 2000, neoplasia de próstata tratada con radioterapia y hormonoterapia. asintomático. Diagnóstico al seguimiento rutina de endoprótesis abdominal, AATA Crawford II, torácico de 57 mm y aorta abdominal suprarrenal de 65 mm. ASA II NYHA II Procedimiento endovascular (16.12.2010) por abordaje femoral común bilateral y por punción humeral izquierda se coloca endoprótesis toracoabdominal ramificada monoilíaca, oclusor en ilíaca izquierda. By-pass femoro-femoral der-izq. con PTFE 6 mm. TC 05.03.2010: doble aneurisma de aorta abdominal a nivel renal y el segundo en aorta distal sin crecimiento con respecto a imágenes previas, endoprótesis permeable de aorta torácica y endoprótesis con ramas viscerales de aorta abdominal. Buena permeabilidad de ramas para renales, así como AMS y TC. No se observan fugas de contraste intra aneurismáticas. Obstrucción de la rama izquierda de la endoprótesis. Injerto iliofemoral permeable.
- Segundo paciente masculino de 79 años, hipertenso, ex fumador, con antecedentes de enfermedad de Parkinson y hemicolectomía izquierda por adenocarcinoma de colon hace un año. Apendicectomía. Diagnóstico (AngioTC) de un aneurisma toracoabdominal tipo II de Crawford de 65 mm de diámetro. ASA III Procedimiento endovascular (03.02.2010) Se coloca endoprótesis toracoabdominal ramificada biilíaca evoluciona favorablemente las primeras 48 hrs se egresa a piso donde presenta monoparesia miembro pélvico derecho. TC 13.05.2010: Endoprótesis toracoabdominal y bifurcada a ilíacas primitivas, el cuerpo principal toracoabdominal y las cuatro ramas viscerales permeables, diámetro máximo del aneurisma 61 x 53 mm. Se observa una probable endofuga tipo II a nivel de las ramas viscerales.
- Tercer paciente femenino de 74 años de edad, portadora de arteritis de células gigantes en control con esteroide lo que condiciona plaquetopenia, quirúrgico reemplazo de hemiarco de aorta ascendente en 2006 con reimplante de tronco braquiocefálico sin cambio valvular. Asintomático. Diagnóstico en 2009 aneurisma toracoabdominal con diámetro máximo de 78 mm, de forma casual (AngioTC) tipo III de Crawford. ASA III. Procedimiento endovascular (19.05.2010): Se coloca endoprótesis toracoabdominal ramificada. TC 04.06.2010: Se aprecia la existencia de endoprótesis de la aorta toraco-abdominal con ramas hacia el tronco celíaco, mesentérica superior y arterias renales, inicio de la prótesis en porción proximal de la aorta torácica, hasta aorta abdominal distal poco antes de la bifurcación. Buena permeabilidad de todas las ramas, y toda la prótesis sin trombo intraluminal, resto normal. Derrame pleural izquierdo.

Resultado: Tres pacientes, dos hombres una mujer, promedio de edad de 76.6 años, se coloca endoprótesis ramificada ZENITH COOK a medida. Reporte de endofugas en dos de los tres pacientes siendo esta la Tipo II (la más frecuente). Complicaciones: un paciente presentó monoparesia pierna derecha, una paciente presentó paraplejía la cual remitió solo con el manejo del drenaje de LCR.

Conclusiones: La reparación endovascular de aneurismas de aorta toracoabdominal es posible mediante el uso de prótesis ramificadas, siendo una alternativa a la cirugía abierta y - La evolución tecnológica puede hacer que sea considerada la técnica gold standard en el tratamiento de la patología aórtica compleja en un futuro cercano, al presentar menor morbimortalidad que la cirugía convencional

---

ENFERMEDAD DE TAKAYASU, TRATAMIENTO ENDOVASCULAR Y REVISIÓN DE LA LITERATURA

Dr. Enrique López Ochoa, Dra. Yolanda Montalvo Hernández, Dr. J. Alejandro. Espejel Blancas
Hermosillo, Sonora.

En 1908, Takayasu comunica ante la Sociedad Japonesa de Oftalmología el caso de una mujer de 21 años con episodios de amaurosis y síncope, describiendo el hallazgo de microaneurismas y anastomosis arteriovenosas en el fondo de ojo. En esa misma sesión Onishi comenta haber visto un caso con alteraciones oftalmológicas similares, que además presentaba manos frías y ausencia de pulsos en las extremidades superiores. Éstos serían los primeros antecedentes de una enfermedad, que desde aquella época ha recibido una gran variedad de nombres entre los cuales destacan: enfermedad de Takayasu, síndrome del arco aórtico, aortopatía idiopática de la media, aortoarteritis adquirida, enfermedad de Martorrell, pulseless disease, aortitis síndrome y otros. La enfermedad de Takayasu es una inflamación vascular que comienza como una periarteritis y que luego progresa a una panarteritis, comprometiendo todas las capas arteriales con una infiltración de células mononucleares y formación ocasional de granulomas con células gigantes. En una etapa posterior se produce disrupción de la lámina elástica con vascularización de la media y proliferación intimal progresiva, que conduce a la obliteración luminal. En estados avanzados, se esclerosa la íntima y en ocasiones se calcifica la media. La etiología aún es incierta, ciertas observaciones clínicas y de laboratorio permiten sugerir un mecanismo autoinmunitario.

La enfermedad de Takayasu afecta habitualmente a mujeres (90%), y su debut clínico en 80% de los casos ocurre entre la segunda y tercera décadas de la vida. Su evolución tiene dos fases. En primer lugar se produce un compromiso inflamatorio sistémico que ocurre antes de la pérdida o disminución de los pulsos (fase pre-isquémica), y la segunda, que depende de las consecuencias clínicas de la oclusión arterial de los órganos afectados. En un elevado número de casos la primera etapa de la enfermedad cursa en forma subclínica o simplemente inicia con un síndrome inflamatorio agudo asociado a fenómenos oclusivos arteriales. Presentamos el caso de un paciente femenino de 41 años de edad, con antecedentes de tabaquismo intenso e hipertensión arterial, quien inició su padecimiento actual a los 39 años, con un episodio de pérdida de conocimiento y parestesias en miembro torácico izquierdo. Un US carotídeo reportó oclusión total de carótida común derecha desde su origen, y estenosis de 49% en el lado izquierdo. Seis meses después presenta claudicación intermitente y a la exploración física, pulsos distales ausentes, la angiotomografía concluyó estenosis de aorta terminal e ilíacas, por lo que, y dados los resultados controvertidos en casos de manejo con cirugía de revascularización, decidimos someterla a procedimiento endovascular de tipo angioplastia de aorta e ilíacas, con éxito clínico y radiológico que persiste a un año de seguimiento.

Revista Mexicana de
ANGIOLOGIA
Vol. 38, Núm. 4
Octubre-Diciembre 2010
pp 186-189

Sociedad Mexicana de Angiología y Cirugía Vascular, A.C.
XLII Congreso Nacional de Angiología y Cirugía Vascular
Ixtapa Zihuatanejo, Guerrero
20 de octubre al 2 de noviembre de 2010

VIDEOS

ABLACIÓN LÁSER ENDOVASCULAR DE VENA SAFENA INTERNA

Dr. Salvador Agraz Castillo, Dr. Francisco Alcocer Gouyonnet.
Centro de Angiología y Cirugía Vascular.

Objetivo: Mostrar un método seguro y eficaz de ablación endovenosa de la vena safena interna.
Métodos: Se presenta el video de una ablación con láser de la vena safena interna por vía percutánea, con anestesia local y tumescente, se realiza en forma ecoguiada usando ultrasonido Doppler dúplex para el mapeo venoso, aplicación del anestésico y la colocación exacta de la fibra óptica a nivel de cayado safenofemoral para aplicar el láser.
Resultados: La realización de este procedimiento se efectúa con mínimo malestar del paciente, con una morbilidad quirúrgico-anestésica baja y una recuperación más rápida que con el método de exéresis tradicional.
Conclusiones: Es un procedimiento efectivo para el manejo de la insuficiencia venosa crónica en la que la enfermedad de la vena safena interna juega un papel predominante y tiene una baja tasa de complicaciones y puede ser llevado a cabo sin necesidad de bloqueo regional o anestesia general.

EXCLUSIÓN ENDOLUMINAL DE FÍSTULA ARTERIOVENOSA FEMORAL POSTRAUMÁTICA

Dr. Jaime Gerardo Estrada Guerrero, Dr. Carlos Herrera Castelán, Dr. Víctor Salas
Hospital de Especialidades Santander, Reynosa, Tamps.

Objetivo: Mostrar la experiencia en el tratamiento endovascular de fístula AV postraumática femoral mediante colocación de endoprótesis tipo viabahn.
Material y métodos: Paciente del sexo masculino de 35 años de edad sin antecedentes heredo-familiares de importancia para padecimiento actual. Niega crónico-degenerativos, niega tabaquismo, alcoholismo ocasional. Antecedente de lesión por proyectil de arma de fuego en región inguinal derecha mes y medio previo a su valoración, sin antecedente de exploración quirúrgica al momento de la lesión. Un mes después inicia cuadro clínico caracterizado por dolor e hipotermia de extremidad inferior derecha como sintomatología principal, acompañándose de marcha claudicante y aumento de volumen progresivo en región inguinal. Dos semanas después acude a consulta. A la exploración física masa hiperpulsátil en región inguinal derecha, dolorosa a la palpación con presencia de trhill. A la auscultación con presencia de soplo sistólico, con disminución de pulsos distales de extremidad inferior derecha, ITB pedia 0.5, contralateral 1.07. Se realiza Doppler dúplex el cual demuestra flujo turbulento en unión safeno-femoral.
Resultados: Se realizó arteriografía por abordaje contralateral, observando comunicación arterio-venosa única en femoral superficial, se procede a colocación de endoprótesis de 100 x 10 mm con éxito técnico y hemodinámico. En postoperatorio inmediato se corrobora presencia de pulsos distales e ITB pedia 1.07. El paciente es egresado por mejoría a las 24 hrs del procedimiento.
Conclusiones: La exclusión endoluminal de fístulas arteriovenosas postraumáticas en arteria femoral con el uso de stents recubiertos, es un procedimiento eficaz mediante abordaje percutáneo contralateral con resultados hemodinámicos inmediatos, disminuyendo de forma significativa la morbilidad de un procedimiento convencional y la estancia hospitalaria.

EXCLUSIÓN DE ANEURISMA DE AORTA ABDOMINAL INFRARRENAL CON ARTERIA POLAR INFERIOR DERECHA

Dr. José Luis Camacho Carranza, Dra. Leticia Arcos Acosta, Dr. Bernardo Méndez Guerrero.
Hospital Ángeles del Pedregal.

Objetivo: Demostrar que la presencia de arterias polares no son una contraindicación para el tratamiento de aneurismas aórtico por vía endovascular, cuando éstas representan menos de 30% de irrigación de la perfusión renal.
Caso clínico: Paciente masculino de 71 años de edad, sin antecedentes patológicos de importancia, tabaquismo (-). Es visto en octubre 2009 por hallazgo tomográfico de aneurisma de aorta abdominal por presentar sintomatología de compresión radicular. En septiembre 2009 se documenta aneurisma de aorta abdominal infrarrenal de 57 mm de diámetro que involucra arteria ilíaca primitiva derecha. En estudio angiográfico se observa arterial polar inferior derecha, que disminuye la longitud de cuello útil para implante de prótesis aórtica. Se elige prótesis Zennith como tratamiento para el caso el cual se realiza el 5 de noviembre 2009.

Método: Mediante acceso convencional de arterias femorales se libera prótesis aórtica excluyendo el aneurisma, pero también arteria polar inferior derecha que irriga al menos 30% de riñón derecho. Se complementa con extensiones ilíacas bilaterales. En la aortografía de control se observa la completa exclusión del aneurisma, observándose la prótesis en situación adecuada. Evolución: Tomografía tomada en enero 2010 sin evidencia de endofugas. En consulta del 12 de junio 2010 con TA de 110/70 mmHg, sin datos de falla renal, con azoados normales, sin proteinuria ni hematuria, pulsos distales presentes con presiones sistólicas de 140 mmHg.

Conclusión: A pesar de la exclusión de arteria polar renal derecha no hay evidencias clínicas de falla renal, no se presentó hipertensión ni alteración en exámenes de laboratorio o disminución de volúmenes urinarios. En TAC de control a dos meses del procedimiento se observa perfusión renal en su polo superior y porción media.

PSEUDOANEURISMA POPLÍTEO Y DE ARTERIA FEMORAL CONCOMITANTE

Dra. Nora Elena Sánchez Nicolat, Dr. Marco A. Meza Vudoyra, Dr. Martín H. Flores Escartín, Dr. Miguel A. González Gómez, Dr. Wenceslao Fabián Mijangos, Dra. Cinthia Rojas Gómez.
Hemodinamia, Centro Médico Dalinde.

Introducción: La arteria poplítea es el sitio más común donde se presentan los aneurismas en la extremidad inferior, siendo su incidencia <0.01%. Los pseudoaneurismas de la arteria poplítea son menos comunes que los aneurismas verdaderos en dicha arteria. Los pseudoaneurismas de la arteria poplítea se presentan después de un trauma penetrante, siendo el más frecuente herida con arma blanca o heridas con armas de baja velocidad. En la práctica civil médica los pseudoaneurismas traumáticos se presentan en <3.5% de todos los aneurismas de poplítea. El gold estándar en el tratamiento quirúrgico incluía el aislamiento y exclusión del aneurisma para evitar la embolización y realización de una revascularización. En años recientes la terapia endovascular se ha convertido en una buena alternativa a la cirugía abierta.

Objetivo: Se presenta el caso de una paciente con pseudoaneurisma de arteria poplítea con el desarrollo posterior de un pseudoaneurisma de femoral en la misma extremidad.

Material y método: Se trata de una paciente femenina de 72 años de edad con antecedentes de hipertensión arterial, embolectomía de arteria poplítea de miembro pélvico derecho un año previo a su padecimiento, trombosis venosa profunda iliofemoral derecha tres años previos a su padecimiento actual y deficiencia de proteína S diagnosticada un año previo a su ingreso. Inicia su padecimiento al presentar dolor y cambios de coloración distal en miembro pélvico derecho. A la exploración física presenta cambios de coloración distal en todos los dedos, hipotermia y pulsos presentes normales. Se realiza ultrasonido Doppler dúplex donde se observa dilatación aneurismática a nivel poplíteo de 4 x 3 cm.

Resultados: Se realiza estudio arteriográfico bajo anestesia local con punción anterógrada con introductor 6Fr observándose pseudoaneurisma de arteria poplítea, por lo que se decide la colocación de stent recubierto de PTFEe de 6 mm x 80 mm. Fluency® Plus. Se realiza control arteriográfico evidenciándose adecuada exclusión del pseudoaneurisma. Control tomográfico a los dos años con permeabilidad adecuada del stent, sin fracturas ni datos de migración. A los dos años y medio posterior al primer tratamiento presenta aumento de volumen en extremidad ipisilateral a nivel inguinal, por lo que se realiza ultrasonido Doppler encontrándose pseudoaneurisma femoral de 6 x 8 cm en femoral común por lo que se decide abordaje endovascular con punción contralateral interposición de dos stents recubiertos de PTFE 8 mm x 40 mm y 8 mm x 6 mm. Control arteriográfico de exclusión completa del pseudoaneurisma femoral y permeabilidad del stent de poplítea dos años y medio previos.

Conclusión: En años recientes la terapia endovascular se ha convertido en una buena alternativa a la cirugía abierta. Marin y cols, describieron por primera vez el uso de stents recubiertos para tratar los aneurismas de poplítea en 1994. Sin embargo, los primeros resultados fueron pobres. Posteriormente la introducción de stents de PTFE ha cambiado el interés en tratar este tipo de patología con dispositivos endovasculares. La terapia endovascular permite realizar un tratamiento menos invasivo comparado con la cirugía convencional con menor pérdida de sangre, recuperación más rápida y menor estancia hospitalaria.

SAFENECTOMÍA ECOASISTIDA

Dra. Nora Elena Sánchez Nicolat, Dr. Julio Abel Serrano Lozano. Dra. Evelyn Vallejo Bravo, Dra. Paola Rojas Guevara, Dr. Juan Carlos Paz Gómez, Dra. Estela Rodríguez González, Dr. Iker León Jimeno.
Hospital Regional Lic. Adolfo López Mateos, ISSSTE, México, D.F.

Introducción: La enfermedad venosa afecta de 10 a 30% de la población, por lo que su prevención, diagnóstico y tratamiento es relevante. Los procedimientos venosos de mínima invasión son costosos y aún no son una realidad en nuestro país, por lo que la safenectomía continúa siendo la opción quirúrgica con buenos resultados en muchos de los hospitales, mejorando la calidad de vida de los pacientes.

Objetivo: Descripción de la técnica en la que se realiza safenectomía parcial con inversión axial y ecoasistida, con tumescencia bajo bloqueo del nervio femoral.

Material y método: Se presenta el caso de un paciente femenino de 53 años con insuficiencia venosa y diagnóstico clínico de CEAP 4 miembro pélvico derecho. Realizándose bloqueo femoral guiado por ultrasonido, así como safenectomía parcial con inversión y ecoguiada para localizar la safena infragenicular e introducir el safenótomo bajo visión ultrasonográfica lo cual nos permite dirigirlo para no perforar la vena y se coloca solución tumescente fría para disminuir el sangrado. Se realizan flebectomías ecodirigidas también con solución tumescente y se complementa con escleroterapia guiada por ultrasonido.

Resultados: Se obtiene safenoextracción sin sangrado con incisiones mínimas y evolución satisfactoria para egresar en pocas horas posterior al procedimiento.

Conclusión: La técnica de safenectomía parcial con inversión axial ecoguiada es una alternativa en el manejo de la enferme-

dad venosa, que nos permite tener un control de la introducción del safenótomo, un menor sangrado al aplicar solución tumescente y al agregar la técnica invertida se disminuye el trauma a los tejidos adyacentes. El apoyo del ultrasonido permite valorar intraoperatoriamente venas accesorias, perforantes y venas dilatadas que se pueden tratar con guía ultrasonográfica con flebectomía o escleroterapia.

TRATAMIENTO ENDOVASCULAR DE ESTENOSIS DE VENA ILÍACA EXTERNA IZQUIERDA

Dr. José Luis Camacho Carranza, Dra. Leticia Arcos Acosta, Dr. Bernardo Méndez Guerrero.
Hospital Ángeles del Pedregal.

Caso clínico: Paciente masculino de 58 años de edad. Talla: 1.71 m. Peso: 106 kg. Antecedentes: Prostatectomía radical por Ca en el año 2000, presenta recidiva en 2003 la cual es tratada con radiación. En 2004 se realiza embolización en vejiga por hematuria secundaria a lesión por radiación, en 2006 se realiza conducto ileal. En 2005 se somete a orquiectomía. Se encuentran metástasis óseas las cuales se tratan con Someta. Padecimiento actual: A partir de 2004 presenta aumento progresivo de volumen en el miembro pélvico izquierdo. Es visto por primera vez en 2006, se realiza flebografía radiológica de 90%, la cual se considera secundaria a cirugía y radiación. No hay imagen de secuela post trombótica. Doppler venoso reporta flujo lento en vasos tíbiales del miembro pélvico izquierdo y femoral. Se dan medidas de higiene linfo-venosa, por considerar que el edema también tiene componente linfático. En abril 2008 se incrementa edema del miembro pélvico izquierdo encontrándose también metástasis en esternón y cráneo. En marzo 2010 se detecta trombosis venosa profunda de vena femoral profunda izquierda, por lo que se anticoagula, (no llegó a presentar TEP). Se vuelve a documentar estenosis de 90 a 95% de vena ilíaca externa. Se valora la posibilidad de tratamiento endovascular. El 25 de mayo 2010 se coloca injerto cubierto tipo iCAST de 9 x 59 y angioplastia con balón 10 x 5 en vena ilíaca externa, sin complicaciones. Se tiene excelente evolución inmediata con una mejoría de 80% del edema de la extremidad. Se deja al paciente anticoagulado.

Conclusiones: La utilidad del tratamiento endovascular en sistema venoso es un procedimiento que puede ser utilizado con buenos resultados en casos de lesiones cortas.

TRATAMIENTO COMBINADO: ENDOVASCULAR ABIERTO EN EL TRATAMIENTO DE INSUFICIENCIA ARTERIAL CRÍTICA DE EXTREMIDAD INFERIOR EN PACIENTE DIABÉTICO

Dra. Leticia Arcos Acosta, Dr. José Luis Camacho Carranza, Dr. Bernardo Méndez Guerrero.
Hospital Ángeles del Pedregal.

Caso clínico: Paciente masculino de 62 años de edad, con antecedente de diabetes mellitus de 19 años de evolución. Inicia padecimiento en abril 2007, con lesión traumática en primer dedo del pie izquierdo que condiciona: cambios de coloración, cianosis progresiva y necrosis distal. Acude a consulta en junio 2007 por no cicatrizar lesión. A la exploración física dirigida se encontró ausencia de pulsos poplíteos y distales en forma bilateral. ITB der. 0.6, ITB izq. 0.5. El 13 de junio 2007 se realiza arteriografía de aorta a vasos tibiales. Se encuentra enfermedad oclusiva del segmento femoropoplíteo con lesión critica de 95% a nivel del canal de Hunter y enfermedad de vasos tibiales. Se propone tratamiento combinado endovascular y cirugía abierta. Valoración cardiológica: isquemia miocárdica silenciosa. El 15 de junio 2007 se realiza angioplastia de la arteria femoral superficial izquierda con catéter balón de 20 x 10 con lo que se corrige estenosis, recuperando pulso poplíteo. En el mismo tiempo quirúrgico, cardiología coloca stent en arteria circunfleja. El 17 de junio 2006 se realiza derivación distal de arteria poplítea a tibial posterior con vena safena reversa, con lo que se recupera pulso tibial posterior. Evoluciona favorablemente con mejoría de la isquemia del primer dedo y la necrosis se delimita perdiendo únicamente pequeño segmento de piel. Se ha manejado con doble esquema de antiagregantes (ácido acetil salicílico y clopidogrel). A tres años de evolución el paciente continúa con pulso poplíteo y tibial posterior + +/+ + y con ITB de 1.

Conclusiones: El tratamiento endovascular en los casos seleccionados, es una excelente alternativa para disminuir la morbilidad en los pacientes con enfermedad arterial de varios segmentos de la extremidad inferior, lo que permite realizar posteriormente una cirugía abierta menos extensa.

TROMBO FLOTANTE FEMORAL: TRATAMIENTO QUIRÚRGICO

Dr. Marco A. Meza Vudoyra, Dra. Nora Elena Sánchez Nicolat, Dr. Francisco Flores Nazario, Dra. Evelyn Vallejo Bravo, Dra. Paola Rojas Guevara, Dr. Gerardo Carpio Cancino, Dra. Liliana Chávez Guzmán.
Hospital San Ángel Inn Chapultepec.

Introducción: El tratamiento de la trombosis venosa profunda (TVP) ha cambiado en los últimos años, el abordaje debe de prevenir la extensión del trombo, el embolismo pulmonar y la insuficiencia venosa a largo plazo. El tratamiento anticoagulante limita la progresión del trombo, sin embargo, no previene el síndrome postrombótico con insuficiencia venosa, úlcera y claudicación venosa, por lo que el tratamiento quirúrgico de trombectomía mejora los resultados a largo plazo y reduce la morbilidad del síndrome postrombótico. La TVP iliofemoral es responsable de más de 90% de las tromboembolias pulmonares por lo que la presencia de trombo flotante se considera como indicación relativa de colocación de filtro de vena cava para impedir una embolia fatal.

Objetivo: Presentación de un caso de una paciente con trombo flotante iliofemoral izquierdo manejado con colocación de filtro y trombectomía venosa.

Material y método: Se presenta el caso de paciente femenino de 62 años con antecedente de tabaquismo intenso y sobrepeso. Presenta dos semanas de evolución con edema de miembro pélvico izquierdo y dolor. Se realiza USG Doppler donde se observa trombo flotante iliofemoral, realizándose flebografía con cava de 32 mm, por lo que se decide la colocación de filtro de vena cava antecubital derecha colocándose en vena ilíaca iz-

quierda, con realización posteriormente de trombectomía iliofemoral izquierda bajo visión fluroscópica con Fogarty 5 proximal y con compresión distal, obteniéndose abundantes coágulos recientes y organizados.

Resultados: Posterior a trombectomía venosa se obtiene permeabilidad adecuada iliofemoral corroborándose bajo visión ultrasonográfica intraoperatoria. Clínicamente con mejoría y disminución del edema. En el control ultrasonográfico a los seis meses se observa permeabilidad y competencia iliofemoral, con presencia de trombos residuales a nivel del plexo sóleo. Se maneja hasta la fecha con anticoagulación plena.

Conclusión: el adecuado tratamiento de la TVP con patrón flotante proximal debe ser dirigido a evitar el tromboembolismo pulmonar, por lo que la colocación de un filtro de vena cava así como la trombectomía venosa ofrecen una terapéutica adecuada. El tratamiento quirúrgico ofrece un beneficio claro disminuyendo la morbilidad y las complicaciones crónicas de una TVP iliofemoral, superior al tratamiento de anticoagulación.

Revista Mexicana de
ANGIOLOGIA
Vol. 38, Núm. 4
Octubre-Diciembre 2010
pp 190-206

Sociedad Mexicana de Angiología y Cirugía Vascular, A.C.
XLII Congreso Nacional de Angiología y Cirugía Vascular
Ixtapa Zihuatanejo, Guerrero
20 de octubre al 2 de noviembre de 2010

PÓSTERS

COARTACIÓN AÓRTICA

Dr. Benjamín Sánchez Martínez.*
**Médico de Base Angiología y Cirugía Vascular. C.M.N. Siglo XXI. IMSS.*

Introducción: La coartación aórtica es un estrechamiento de la aorta que provoca obstrucción del flujo sanguíneo. Su localización más frecuente es la aorta descendente. Representa 3-10% de las malformaciones cardiacas y la séptima-octava causa de enfermedad cardiovascular congénita. La mayoría son congénitas y otras son adquiridas como en la arteritis de Takayasu o después de procedimientos quirúrgicos. La etiología responde a dos teorías: defecto intrínseco y anormalidades en la hemodinámica fetal. Por lo general son asintomáticos, pero pueden manifestarse con hipertensión de extremidades superiores, claudicación y ausencia o disminución de pulsos femorales. El diagnóstico se basa en las manifestaciones clínicas y estudios de gabinete como tele de tórax, electrocardiograma, arteriografía y ecocardiograma. El tratamiento es 100% quirúrgico.
Objetivo: Dar a conocer el un caso de coartación de aorta torácica como una de las causas de hipertensión arterial de difícil control en paciente joven.
Caso clínico: Masculino de 25 años de edad con antecedente de tabaquismo, consumo de cocaína en forma esporádica. Inicia a los 18 años con parestesias en lengua y labios acudiendo a médico particular quien detecta cifras tensionales elevadas 180/100 iniciando manejo médico, valorado por cardiología solicitando estudios de gabinete encontrando coartación aortica siendo enviado a esta Unidad. A la exploración física, cardiopulmonar sin compromiso. Abdomen sin alteraciones. Extremidades con integridad arterial. Laboratorios dentro de parámetros normales. Ecocardiograma con imagen sugestiva de estrechez de aorta descendente con flujo turbulento. Se realiza angitomografía y arteriografía, observándose la coartación con estenosis de 98%. El 11 de noviembre 2008 se pasa a quirófano y se realiza resección de coartación aórtica con interposición de injerto de dacron de 11 mm, reportándose coartación aórtica de 3 cm con bypass fisiológico con arterias intercostales. Paciente evoluciona favorablemente egresándose a los cinco días.
Conclusión: La coartación de aorta es uno de los diagnósticos diferenciales que se tiene que tener presentes ante un caso de hipertensión arterial en paciente joven. Aún en la actualidad, como lo menciona la literatura internacional, el manejo endovascular no ha logrado superar los resultados que ofrece la cirugía abierta.

PSEUDOANEURISMA POSTRAUMÁTICO DE AORTA DESCENDENTE: REPORTE DE UN CASO, CENTRO MÉDICO NACIONAL SIGLO XXI

Dr. Benjamín Sánchez, Dra. Gloria Barrera, Dr. López, Dra. Huerta
Centro Médico Nacional Siglo XXI.

Introducción: Los aneurismas falsos de aorta torácica son raros y son complicaciones de cirugía de aorta, infección, desórdenes genéticos y traumatismos. Aproximadamente de 2-5% de los pacientes con disrupción aórtica desarrollan un aneurisma falso. Generalmente pueden ser de forma sacular o fusiforme. La mayoría son asintomáticos y se detectan por estudios rutinarios o por evaluación del paciente por otro problema. Al presentarse su ruptura se manifiestan con dolor torácico o en espalda de gran magnitud. Los factores de riesgo para predecir su ruptura son el tamaño y la velocidad de crecimiento. Numerosos estudios han mostrado que se incrementa el riesgo de ruptura cuando sobrepasan los 5 cm de diámetro. El manejo puede realizarse con cirugía abierta tanto endovascular. La mortalidad temprana en paciente con colocación de endoprótesis fue de 2 *vs.* 12% en paciente con tratamiento quirúrgico abierto ($p < 0.001$.) La durabilidad del stent, que mostró ser de 96, 86 y 69% al año, tres y cinco años de seguimiento, respectivamente, con porcentaje de supervivencia de 90, 82 y 65%, respectivamente.
Objetivo: Mencionar la adecuada evolución de un paciente con pseudoaneurisma postraumático en aorta torácica con el manejo endovascular.
Caso clínico: Masculino de 50 años de edad con antecedente de tabaquismo de 34 años de evolución hasta la actualidad a razón de tres cigarrillos al día, alcoholismo de 30 años de evolución de forma ocasional. Amigdalectomía al año de edad y colecistectomía laparoscópica en abril 2009. Su padecimiento actual inicia en diciembre 2003 al presentar accidente automovilístico de alta cinemática, sufriendo contusión en cara anterior de tórax contra el volante, presentando fractura esternal y de pelvis con manejo conservador. En diciembre 2008 pre-

senta bradicardia valorado en el Hospital de Cardiología del CMNSXXI en donde dentro de su protocolo de estudio se le realiza ECOTT y posteriormente Angio RM documentándose la presencia de aneurisma de aorta descendente, motivo por el cual es enviado al Servicio de Angiología y Cirugía Vascular CMNSXXI para valoración. A la EF se encuentra paciente consciente, orientado, cardiopulmonar sin compromiso, abdomen sin masas hiperpulsátiles, no soplo aórtico, extremidades superiores e inferiores con integridad arterial y venosa. Se le realiza angioTAC de aorta torácica en donde se observa pseudoaneurisma sacular a nivel de aorta descendente posterior a la emergencia de la arteria subclavia izquierda con diámetros máximos de 50 x 47 mm. Se decide manejo endovascular con colocación de endoprótesis el día 3 marzo 2010 con colocación de endoprótesis tipo en aorta descendente. Se le toma estudio de control en el cual se observa endoprótesis adecuadamente colocada, con trombosis de pseudoaneurisma, sin evidencia de endofuga. Paciente con buena evolución, se egresa el tercer día.

Conclusión: La reparación endovascular de los pseudoaneurismas postraumáticos de aorta torácica descendente es la mejor opción de manejo actual, con buena permeabilidad a largo plazo.

ANEURISMA DE AORTA ABDOMINAL TRATAMIENTO QUIRÚRGICO CON INJERTO

Dr. Ernesto Pacheco Pittaluga,** Dra. Evelyn Karina Vallejo Bravo,*** Dr. J. Ernesto Cruz Castillo,** Dr. Gabriel Soto Hernández,**** Dra. Elizabeth Enríquez Vega.*
**Jefe de Servicio de ACV, **MB de ACV, CMN La Raza, ***Residente de CV HRLALM, ****Residente de CV CMN La Raza.*

Introducción: El término aneurisma deriva de la palabra griega aneurysma, que significa ensanchamiento. Según los criterios de descripción actuales, un aneurisma se define como la dilatación de una arteria de carácter permanente y localizada, cuyo diámetro rebasa en 50% como mínimo, el diámetro normal, la incidencia publicada del aneurisma de aorta abdominal, ha variado desde tres hasta 117 por 100,000 habitantes al año; estudios de diagnóstico que se utilizan son la tomografía computarizada, la resonancia magnética y la arteriografía. El riesgo de ruptura al año según el diámetro es de 0% para menores de 4 cm; 0.5 a 5% con 4 a 5 cm; 3 a 15% con 5 a 6 cm; 10 a 20% con 6 a 7 cm; 20 a 40% con 7 a 8 cm; y de 40 a 50% con mayores a 8 cm. El tratamiento electivo puede ser resección quirúrgica o exclusión con colocación de bypass aórtico o colocación de endoprótesis. La mortalidad perioperatoria en la reparación de un aneurisma roto varía entre 50 y 80%; en la reparación electiva es de 5%. En la literatura el promedio de los máximos diámetros encontrados en los aneurismas de aorta van de 8.5 a 12.5 cm. Tratamiento quirúrgico: Desde la década de los 60´s, los aneurismas de aorta abdominal (AAA) se han reparado mediante la endoaneurismorrafia con colocación de un injerto intraluminal, técnica descrita por Creech. La mortalidad quirúrgica para un AAA roto ha permanecido en que sólo 50% de los pacientes que llegan al hospital sobreviven y son dados de alta. Los factores que predicen malos resultados o muerte son choque profundo, paro cardiaco, enfermedad renal o cardiaca preexistente y complicaciones técnicas durante la operación.

Objetivo: Analizar las características de los pacientes sometidos a cirugía convencional y valorar la experiencia y los resultados de este tipo de tratamiento en el Servicio.

Métodos: Estudio retrospectivo de 10 pacientes mayores de 50 años tratados de forma quirúrgica convencional consecutivamente en el Hospital La Raza de enero a junio 2010, siendo un caso realizado de forma urgente y nueve efectuados de forma electiva. En lo que respecta a los aneurismas asintomáticos, hemos individualizado el tratamiento en función de las características particulares que presentaban los pacientes (peligro de rotura, riesgo quirúrgico, etc.). Como criterios generales hemos optado por la reparación en pacientes con aneurismas con diámetro superior a 5.5 cm; o bien que presentaban una tasa de crecimiento aneurismático superior a 1 cm al año o pacientes con tamaño aneurismático menor, en los que era preciso reparar un aneurisma ilíaco. Angiotomografía: Con aneurisma de aorta abdominal mayores de 5.5 mm en su diámetro mayor con o sin extensión a alguna de las arterias ilíacas.

Resultados: Se indicó la exclusión con injerto en estos pacientes. La media de edad fue de 62 ± 5 años; 70% eran varones. Con respecto al tamaño del aneurisma se obtuvo una media en el diámetro de 6.9 ± 2.0 cm. Se indicó la cirugía electiva en nueve pacientes y de forma urgente en un paciente. Con respecto a las características de los pacientes estudiados 68% habían sido diagnosticados de algún tipo de cardiopatía antes del ingreso, por la cual recibían tratamiento. La presencia de hipertensión arterial se encontró en seis pacientes (60%) y destaca entre los factores de riesgo cardiovascular. Cumplía con criterios de enfermedad obstructiva crónica un paciente (10%). El 100% de los casos fueron aneurismas infrarrenales. Con respecto a la extensión del aneurisma en cinco pacientes su extensión abarcaba a una o dos de las arterias ilíacas. El tipo de intervención quirúrgica con mayor frecuencia fue el bypass aortobifemoral (80%) y aortoaórtico (20%). La mortalidad perioperatoria a 30 días fue de 10%, correspondiendo a un paciente que se operó de forma urgente por ruptura.

Conclusiones: De acuerdo a los resultados observados en el Hospital, se concluye que la mortalidad es similar a la reportada en la literatura y sigue siendo la cirugía convencional (abierta) una alternativa adecuada para los pacientes con aneurismas de aorta abdominal.

MANEJO MULTIFACÉTICO DEL PIE DIABÉTICO INFECTADO

Dr. Héctor Alarcón de la Peña, Dr. Neftalí Rodríguez Ramírez, Dr. Ignacio Escotto Sánchez, Dr. Juan Miguel Rodríguez Trejo, Dr. Leonel Niebla Villalba, Dra. Josefina Sánchez Vergara, Dra. Dafne Santana Vega, Dra. Nora Lecuona Huet, Dr. Carlos López Flores, Dra. Marian Luna Silva, Dr. Salvador Blando Ramírez, Dra. Lorena Ferrufino Mérida
Servicio de Angiología, Cirugía Vascular y Endovascular. Centro Médico Nacional "20 de Noviembre", México, D.F.

Masculino de 57 años con diagnóstico de diabetes mellitus tipo 2 de 15 años de evolución en tratamiento con insulina NPH, neuropatía diabética, así como alcoholismo y tabaquismo positivos.

Se inicia manejo por cirugía vascular por presentar úlcera plantar, la cual ha sido tratada desde el año 2001 por dermatología y cirugía plástica, sin mejoría del cuadro.
Se realiza manejo ambulatorio con curaciones, colocación de apósitos secundarios con apoyo antibiótico con respuesta parcial al manejo. Se ingresa a hospitalización al mes de tratamiento por datos de absceso plantar clasificándose como pie diabético Texas IIIB/Wagner III. Se realiza desbridación extensa con múltiples aseos quirúrgicos además de la colocación de sistema de presión negativa (VAC) y apoyo antimicrobiano intravenoso. Se documenta osteomielitis por resonancia magnética nuclear además de exposición de calcáneo en 90%, por lo que se decide amputación; sin embargo, ante negativa de paciente se continúa con mismo manejo cediendo proceso infeccioso con granulación parcial, por lo que se decide nuevamente manejo ambulatorio. Es egresado con el apoyo de sistema de presión negativa ambulatoria (VAC freedom) realizándose cambio semanal por un mes con evolución lenta hacia la mejoría usando en el segundo mes de manejo ambulatorio apósitos secundarios. Se ingresa nuevamente a hospitalización en el servicio de cirugía vascular realizando aplicación de injerto en talón, tomado de región inguinal izquierda con colocación de sistema de presión negativa encima del mismo. Se retira sistema VAC hasta que presenta integración en 90% continuando manejo de manera ambulatoria mostrando epitelización de herida en 95%. Actualmente continúa manejo semanal con curaciones presentando adecuada evolución de extremidad en espera de cierre total de herida.

MANEJO ENDOVASCULAR DE PSEUDOANEURISMAS POSTRAUMÁTICOS

Dr. Héctor E. Alarcón De la Peña, Dr. Ignacio Escotto Sánchez, Dr. Juan M. Rodríguez Trejo, Dr. Neftalí Rodríguez Ramírez, Dr. Leonel Niebla Villalba, Dra. Josefina Sánchez Vergara, Dra. Dafne Santana Vega, Dr. Carlos López Flores, Dra. Nora Lecuona Huet, Dra. Marian Luna Silva, Dra. Lorena Ferrurino Mérida, Dr. Salvador Blando Ramírez.
HECMN 20 de Noviembre, México, D.F.

Presentación de caso: Paciente femenino de 21 años con antecedentes de accidente vehicular el 28 de enero 2010, sufriendo policontusión, con fractura de clavícula con trauma vascular sobre arteria subclavia por lo cual en su lugar de origen se le realizó exploración vascular tromboembolectomía y angioplastia con parche de vena basílica. Se realizó arteriografía de control en la que se observó pseudoaneurisma en tercio medio y distal de arteria subclavia y oclusión de arteria braquial desde su segmento proximal, con recanalización por colateralidad en su tercio distal. La paciente es referida a nuestro servicio donde se programó exclusión endovascular, se hizo arteriografía transoperatoria corroborando presencia de pseudoaneurisma de 6.4 cm de diámetro, con estenosis en la segunda porción de arteria axilar y ausencia de paso del medio de contraste a nivel de arteria braquial con recanalización por colateralidad. Se coloca stent fluency plus de 40 x 6 mm a través de introductor 8 Fr, baloneado con ultrathin diamond 6 x 4 mm excluyendo totalmente pseudoaneurisma sin presencia de endofugas realizando posteriormente angioplastia por debajo de pseudoaneurisma por presencia de estenosis crítica. La paciente evoluciona favorablemente con pulsos y flujos adecuados en todos los sectores manejándose en el Servicio de Rehabilitación de manera ambulatoria, recobrando movilidad y sensibilidad.
Conclusión: El tratamiento endovascular se presenta como una excelente opción en el manejo de estas complejas lesiones, minimizando el trauma, disminuyendo la estancia intrahospitalaria y las complicaciones derivadas de la cirugía tradicional.

ANOMALÍA VASCULAR. REPORTE DE UN CASO EN CENTRO MÉDICO NACIONAL LA RAZA

Dr. Héctor Bizueto Rosas,** Dra. Evelyn Karina Vallejo Bravo,*** Dra Elizabeth Enríquez Vega*
Jefe de Servicio de Angiologia y Cirugía Vascular CMN La Raza, **Adscrito de Angiología y Cirugía Vascula CMN La Raza,*Residente de ACV HRLALM.*

Introducción: Las malformaciones venosas incluyen un amplio espectro dismórfico, que oscila desde várices y venas anómalas ectásicas, hasta masas localizadas o más frecuentemente difusas; para algunos expertos es la forma más común de malformación vascular. En general, son esporádicas, pero existen varias entidades familiares generalmente multifocales.Aunque están presentes desde el nacimiento, a veces no son inmediatamente evidentes.Pueden comprometer piel mucosas y órganos internos.Las zonas más comprometidas son cabeza cuello y extremidades.
Objetivo: Reportar la experiencia en una paciente con reporte de una anomalía vascular en cuello.
Métodos: Se reporta el caso de paciente femenino de 17 años de edad, la cual niega enfermedades cronicodegenerativas y alergias, durante la exploración física se encuentra alerta, orientada, bien hidratada, buena coloración de tegumentos, con hemicuello izquierdo renitente de 3 x 3 cm no desplazable, no pulsátil, integridad de troncos supraaórticos, sin soplos carotídeos, ruidos cardiacos rítmicos, de buena intensidad abdomen blando depresible, sin datos de irritación peritoneal, no tumor pulsátil. Miembros superiores e inferiores con integridad arterial hasta distal. Se reportan los siguientes exámenes de laboratorio Hb 12.0 Leuc 9.8 Plaq 308 Gluc 80 Creat 0.35 TGO 46 TGP 60 CPK 34 Na 137 K 4.4 Cl 107.TP 14.9 seg INR 1.4 TPT 35.1 seg.
Resultados: La paciente se somete a procedimiento quirúrgico en donde se reseca tumor en su totalidad apreciándose anomalía vascular de tipo venoso. Corroborado por estudio histopatológico.
Conclusiones: En el manejo actual de pacientes en el Hospital Centro Médico Nacional La Raza, se ofreció un procedimiento de manera abierta, ya que dentro de las indicaciones se encuentran problemas estéticos, probable compresión de estructuras vecinas, disfunción inflamación, edema distal, dolor, sangrado. La exéresis quirúrgica, en general es exitosa en lesiones pequeñas y bien localizadas. Es esperable que nuevos conocimientos sobre la biología y patogenia de estas lesiones permitan administrar mejores formas de tratamiento, particularmente para las malformaciones vasculares sindromáticas, actualmente intratables.

TERAPIA ENDOVASCULAR DE ANEURISMAS AISLADOS DE ARTERIAS ILÍACAS. REPORTE DE UN CASO

Dr. Hugo Francisco Solorio Rosete,** Dr. Alfonso Cossío Zazueta,* Dr. Ernesto Pacheco Pittaluga.*
**Médicos de base Servicio de Angiología y Cirugía Vascular. **Residente de 3er. año Servicio de Angiología y Cirugía Vascular.*

Introducción: Los aneurismas aislados de arterias ilíacas son raros, se estima una prevalencia en necropsias de 0.008 a 0.03%. La arteria ilíaca común está involucrada hasta en 90% de los casos y la hipogástrica en 10 a 30% y de manera muy poco frecuente abarcan las ilíacas externas. El 50% son bilaterales. Al momento del diagnóstico miden de 4 a 5 cm. La cirugía está indicada cuando el diámetro es mayor de 30 mm. Se reporta una mortalidad en cirugía abierta de hasta 10%, razón por lo cual la terapia endovascular ha ganado terreno. En los casos en que el segmento proximal no sea adecuado se pueden usar sistema de endoprótesis-injerto para el segmento aortoilíaco aunque el diámetro de la aorta sea normal.

Objetivo: Presentación de caso de aneurisma en arteria ilíaca común bilateral y la terapia proporcionada por vía endovascular, así como los resultados de ésta.

Métodos: Se trata de masculino de 58 años sin antecedentes cardiovasculares de importancia. Su padecimiento inicia posterior a estudio de revisión prostática donde realizan USG abdominal con hallazgo de mucocele apendicular y aneurismas de arterias ilíacas de manera bilateral, corroborado por TAC abdomino-pélvica, la cual muestra aorta abdominal con diámetro mayor de 20 mm con paredes de características normales con aneurismas a nivel de arteria ilíaca común desde su origen de manera bilateral con diámetro mayor de lado derecho 56 mm y 45 mm lado izquierdo; del lado derecho compromete la parte proximal de la ilíaca interna y 5 mm proximales de la ilíaca externa, preservando la arteria ilíaca interna y externa del lado izquierdo. Exploración física sin datos patológicos. Se decide realizar tratamiento endovascular, utilizando una endoprótesis Gore Excluder con cuerpo de 28.5 mm rama ipsilolateral de 14.5 mm longitud de 18 cm con rama contralateral de 20 mm diámetro y longitud de 11.5 cm. Bajo anestesia con bloqueo epidural con sedación. Buscando intencionadamente mantener la arteria hipogástrica izquierda permeable, ya que por la extensión del aneurisma en el lado derecho se ocluía la hipogástrica derecha. Se realiza arteriografía en la que se corrobora correcta exclusión de los aneurismas, permeabilidad de la hipogástrica izquierda y ausencia de endofugas.

Resultados: El procedimiento se realizó sin complicaciones inmediatas, no se presentaron endofugas y se corroboró una adecuada exclusión de los aneurismas. El paciente se egresó del Servició a los tres días sin complicaciones.

Conclusiones: La terapia endovascular reporta menor mortalidad, menos días de estancia intrahospitalaria y con resultados similares. Por ello, este tipo de terapia se indica de manera más común en pacientes con esta patología. El resultados a corto plazo fueron adecuados y se dará seguimiento a largo plazo para detectar posibles complicaciones, como endofugas.

DERIVACIÓN CARÓTIDO SUBCLAVIA POR SÍNDROME DE ROBO DE ARTERIA SUBCLAVIA. DESCRIPCIÓN DE UN CASO

Dr. Jesús García Pérez,* Dr. Juan Carlos Peralvo Llerena**
**Médico Adscrito al Servicio de Angiología y Cirugía Vascular, CMN SXXI, **Residente de cuarto año Angiología y Cirugía Vascular.*

Introducción: El síndrome de robo de la subclavia ocurre por una estenosis proximal de la arteria subclavia, el cual va a producir un flujo retrógrado de la arteria vertebral ipsilateral que va a actuar como flujo colateral. Los síntomas pueden ser neurológicos y del miembro superior del lado de la estenosis, aunque el mayor porcentaje de estos pacientes son asintomáticos, lo cual se debe a que el polígono de Willis aporta con circulación colateral adecuada. La arteriosclerosis es la causa principal; por tanto, los factores de riesgo para su desarrollo son los cardiovasculares, entre ellos el tabaquismo, la hipertensión arterial y las cifras bajas de HDL. También se han relacionado con la enfermedad de Takayasu, alteraciones congénitas del desarrollo embriológico del arco aórtico y troncos supraórticos. La arteria subclavia izquierda es la más afectada (72% de los casos); la derecha se altera en 16%, la arteria innominada en 10-12% y los casos bilaterales son menos frecuentes.

Caso: Paciente masculino 76a., antecedentes de DMT2 y dislipidemia, desde hace siete años presenta mareo, y pérdida de la sustentación, acompañándose de dolor de miembro torácico izquierdo. EF: Cuello: pulsos carotídeos 3/3 sin soplos ni trihll, MTI: ausencia de pulso axilar hacia distales, TA no detectable, flujo monofásico audible con Doppler. Eutermia, llenado capilar 4 seg. Se realiza como protocolo diagnóstico USG y AngioTC de troncos supraaórticos con evidencia de estenosis de 95% aproximadamente en porción proximal de arteria subclavia izquierda. Se realiza procedimiento quirúrgico electivo, derivación carótido subclavia izquierda, con injerto protésico de PTFE anillado de 6 mm, por abordaje de cervicotomía anterolateral izquierda y supraclavicular izquierda. Se realizó claviculectomía con posterior osteosíntesis con alambre. Como hallazgo arteria subclavia izquierda con flujo disminuido. El control posoperatorio ha demostrado satisfactoriamente el correcto funcionamiento de la derivación, el paciente remitió la sintomatología neurológica y la claudicación del MTI. Al momento con pulsos palpables 3/3, hasta radial y cubital. Se realizó AngioTC de control que demuestra lo ya indicado por el examen físico.

Conclusión: Es una entidad poco frecuente, debe ser valorada por ultrasonografía en un paciente con signos clínicos y confirmada mediante angiografía, AngioTC o AngioRM, previa a la intervención quirúrgica, que en el momento actual, debe ser una derivación carótido-subclavia. Las técnicas endovasculares se encuentran aún en espera de resultados confirmados a largo plazo, y se espera permitan reemplazar el abordaje tradicional.

MANEJO ENDOVASCULAR DE UN ANEURISMA DE AORTA ABDOMINAL INFRARRENAL, REPORTE DE UN CASO.

Dr. Jesús García Pérez,* Dra. Rosa Del Socorro Góngora Meléndez,** Dr. Armando Martínez Romero.***
**Médico adscrito. **Residente de 4o. año. ***Residente de 2do año. Servicio de Angiología y Cirugía Vascular, Hospital de Especialidades, CMN Siglo XXI.*

Introducción: El aneurisma de aorta abdominal es el más frecuente, tiene una incidencia de aproximadamente 4% en la población general. En el pasado la reparación de estos aneurismas era una cirugía de alto riesgo, actualmente con el manejo endovascular se ha disminuido éste. La indicación de intervención del AAA por vía endovascular no difiere de la indicación para cirugía abierta, una vez que la aorta ha superado los 5 cm de diámetro transverso máximo y se han tomado en consideración las co-morbilidades. Sin embargo, la aplicabilidad está limitada por las condiciones anatómicas propias de cada paciente, las que deben ser respetadas si se desea minimizar las probabilidades de complicaciones técnicas y maximizar la durabilidad del tratamiento. La efectividad del tratamiento endovascular ha sido ampliamente documentada para varias endoprótesis actualmente en uso; sin embargo, persisten aún incógnitas respecto de los resultados a largo plazo, por lo que se estima que es necesaria una indicación preferente para pacientes con una esperanza de vida estimada de hasta cinco años y excepcionalmente mayor.

Presentación de caso: Masculino de 60 años. APP: hipertenso de 15 años con tratamiento de Telmisartan, quirúrgicos; amigdalectomía y rinoplastia hace 35 años. Tabaquismo de 10 años, 10 cigarrillos diarios. Alérgico a las sulfas. PA: Inicia el 31 de marzo 2010, se realizó USG con hallazgo un aneurisma de aorta abdominal infrarrenal de 3 cm. Se decide su envío al Servicio de Angiología y Cirugía Vascular del Hospital de Especialidades de CMN Siglo XXI. EF: Consciente, hidratado, cuello pulsos carotideos 3/3, cardiopulmonar sin compromiso, abdomen con masa hiperpulsátil en mesogastrio de 6 cm, sin datos de irritación peritoneal. Extremidades superiores e inferiores con integridad arterial y venosa. Se realiza Angio-TAC, fecha 19 de abril 2010: aneurisma aórtico abdominal infrarrenal, sin involucro de ilíacas sin trombo mural, 5.5 cm anteroposterior, 4.7 cm laterolateral, 6.5 cm de longitud. Se realiza protocolo para cirugía de aorta, sin contraindicación. Se coloca endoprótesis tipo Zenith 82 x 24 x 112 mm ramas ilíacas 16 x 24 mm y 17 x 71 mm, en sala de hemodinamia del Hospital de Especialidades de CMN SXXI. Se egresa al tercer día postquirúrgico sin complicaciones con integridad arterial a todo nivel.

Conclusión: En pacientes seleccionados, los resultados de este procedimiento a corto y mediano plazo son excelentes. Constituye una opción menos invasiva, de menor morbilidad y eventualmente con menor mortalidad que la cirugía convencional.

ANEURISMA POPLÍTEO TROMBOSADO: REPORTE DE UN CASO

Dr. Jesús García Pérez,* Dra. Rosa del Socorro Góngora Meléndez**
**Médico Adscrito, ** Residente de Cuarto Año. Servicio de Angiología y Cirugía Vascular, Hospital de Especialidades, Centro Médico Nacional SXXI. México, D.F.*

Introducción: La presencia de un aneurisma poplíteo se afirma si el diámetro de la arteria supera 1.5 cm. El 6% de los pacientes con AAA presentan un aneurisma poplíteo y 36% de los pacientes con aneurisma poplíteo presentan un aneurisma aórtico. La edad media de presentación es de 65 años. El 95% de los pacientes son hombres, 50% son bilaterales. La mayoría de los aneurismas poplíteos son degenerativos. El 37.2% son asintomáticos. La isquemia de la extremidad es el síntoma de presentación en 55%. El diagnóstico se realiza por USG Doppler, la arteriografía, TAC y RM aportan información para una mejor estrategia y técnica de intervención. Se recomienda la reparación quirúrgica de los aneurismas poplíteos que superen los 2 cm.

Caso clínico: Masculino de 59 años, con antecedentes de hipertensión arterial sistémica de cinco años de diagnóstico sin tratamiento, amigdalectomía a la edad de cinco años.

Su padecimiento actual inicia el 13 abril 2010 caracterizado por dolor opresivo, hipotermia y palidez de pierna y pie izquierdo, acude a facultativo de hospital privado, estableciendo diagnóstico de insuficiencia arterial aguda de extremidad inferior izquierda, se refiere al Servicio de Angiología y Cirugía Vascular del Hospital de Especialidades de CMN SXXI para valoración. A la EF se encuentra paciente consciente, orientado, cardiopulmonar sin compromiso, abdomen sin masas hiperpulsátiles, no soplo aórtico, extremidades superiores con integridad arterial y venosa, extremidad inferior derecha con integridad arterial, masa hiperpulsátil en hueco poplíteo, extremidad inferior izquierda pulso femoral y poplíteo 3/3, distales ausentes, masas hiperpulsátil en hueco poplíteo. Se realiza Angio RM hallando aneurisma poplíteo derecho de 30 mm de diámetro, aneurisma poplíteo izquierdo trombosado de 60 mm de diámetro sin observar vasos de salida. Se realiza 13 abril 2010 Aneurismectomía más interposición de injerto de PTFE anillado 8 mm fémoro-poplíteo bajo izquierdo, con hallazgos quirúrgicos de aneurisma de arteria femoral superficial en su tercio inferior hasta poplítea alta, trombosado de 8 x 12 cm, trombectomía de poplítea media y baja. Paciente con evolución favorable con integridad arterial de extremidad inferior izquierda hasta distal, se egresa a los cuatro días del postquirúrgico.

Conclusión: El tratamiento quirúrgico de los aneurismas poplíteos trombosados es la mejor opción terapéutica actual, con buena permeabilidad a largo plazo.

RUPTURA DE AORTA POR PROCESO INFECCIOSO: REPORTE DE UN CASO

Dr. Jesús García Pérez,* Dra. Rosa del Socorro Góngora Meléndez.**
**Médico adscrito. **Residente de 4o. año. Servicio de Angiología y Cirugía Vascular, Hospital de Especialidades, CMN Siglo XXI.*

Introducción: La aortitis es una complicación secundaria a la infección bacteriana local o diseminada. Afecta principalmente a la aorta. La ruptura de la arteria aorta abdominal secundaria a infección por salmonella, se caracteriza por diarrea meses previos a la ruptura y leucocitosis. La ruptura de la aorta es consecuencia de la infección bacteriana directa de la placa de ateroma o por la diseminación bacteriana vía hematógena a través de la vasa vasorum. Esto desencadena inflamación, destrucción y ruptura de la aorta. La derivación anatómica de la aorta es la opción terapéutica más recomendada; sin embargo, las derivaciones extranatómicas tienen mejor pronóstico. Se recomienda posterior a la cirugía, la terapéutica antimicrobia-

na por un mínimo de tres meses. Caso clínico: Femenino de 63 años. Antecedentes: OTB a los 41 años. Su padecimiento inicia en enero 2009 con diarrea; 20 de marzo 2009 presenta dolor abdominal punzante de modera intensidad en epigastrio; 23 de marzo 2009 aumento de intensidad, transfictivo localizado en epigastrio y mesogastrio, irradiado a fosa ilíaca izquierda, en HGR se realiza TAC: reporte radiológico de aneurisma de aorta abdominal roto; 27 de marzo 2009 se refiere al Servicio de Angiología y Cirugía Vascular del Hospital de Especialidades del CMN SXXI. A la EF: TA: 110/70 mmHg, FC: 106x´ FR: 20x´, temperatura: 36.5. Consciente, palidez de tegumentos, cardiopulmonar sin compromiso, abdomen distendido, depresible, doloroso, peristalsis ausente, datos de irritación peritoneal, masa hiperpulsátil a nivel de mesogastrio de 7 cm diámetro, extremidades superiores e inferiores con integridad arterial y venosa. TAC 23 de marzo 2009: Pseudoaneurisma roto aorta abdominal infrarrenal. Cirugía: 27 de marzo 2009. LAPE, exclusión de pseudoaneurisma aórtico infrarrenal, ligadura de aorta e ilíacas. Derivación axilo-femoral derecha y derivación fémoro-femoral con PTFE 8 mm. Duodenoyeyuno anastomosis latero-lateral. Hallazgos: Hemoperitoneo, material purulento periaórtico, hematoma retroperitoneal disecado, falta de continuidad en cara anterior de aorta. Perforación incidental en cuarta porción de duodeno con exposición de 10 cm de mucosa. Laboratorios: 1 de abril 2009: Tífico O (+); Tífico H (+), Paratifi B (+); Brucella abortus (+). Permanece en UCI, evolución tórpida, fallece 14 de abril 2009.

Conclusión: El tratamiento quirúrgico temprano y la terapéutica antomicrobiana son la mejor opción terapéutica actual.

TROMBOEMBOLIA PULMONAR MASIVA Y DOBLE CAVA INFERIOR: REPORTE DE UN CASO

Dr. Jesús García Pérez,* Dr. Francisco Moreno Gutiérrez,** Dra. Rosa Góngora Meléndez***
Médico Adscrito, ** Residente de Tercer Año, * Residente de Cuarto Año. Servicio de Angiología y Cirugía Vascular, Hospital de Especialidades, Centro Médico Nacional SXXI. México, D.F.*

Introducción: La duplicidad de la vena cava inferior ha sido reportada en la literatura con una incidencia estimada de 0.2 a 0.3%. Habitualmente es asintomática y se diagnostica incidentalmente durante cirugías, así como hallazgo radiográfico. La formación de la vena cava inferior es resultado de múltiples pasos, el proceso inicia en la sexta semana de la vida fetal, al cabo de la octava semana el feto presenta tres sistemas venosos precursores. Las venas supracardinales se desarrollan alrededor de la séptima semana y se encargan del drenaje venoso de la parte caudal del cuerpo, además se comunican el sistema venoso subcardinal, el cual para ese entonces se encuentra involucionando, la vena supracardinal derecha aumenta de tamaño y forma la vena cava infrarrenal, por lo que una vena cava inferior dupla es consecuencia de la falta de involución de la vena supracardinal izquierda. Caso clínico: Masculino de 64 años de edad con antecedente de HAS de 10 años de diagnóstico en tratamiento con Amlodipino, hace cinco años se realizó safenectomía derecha. Inicia su padecimiento siete días antes del ingreso con dolor en pierna y muslo derecho, el cual aumenta con la deambulación con aumento de volumen sin manejo médico, acude a urgencias por disnea súbita de 24 hrs de evolución y dolor torácico, se realiza AngioTAC toraco abdominal en la cual se observa TEP masiva y duplicidad de la vena cava inferior en su segmento infrarrenal. A la EF se encuentra paciente consciente, orientado, polipneico taquicárdico abdomen sin masas hiperpulsátiles, no soplo aórtico, extremidades superiores con integridad arterial y venosa. Extremidades inferiores con integridad arterial la derecha con aumento de volumen y tensión de masas musculares Homans positivo. Paciente con tromboembolia masiva por lo que coloca filtro de vena cava de tipo Greenfield de acero inoxidable en el segmento suprarrenal en el Servicio de Hemodinamia, sin complicaciones, el paciente siguió su manejo a cargo de Medicina Interna por siete días más con buena evolución, dado de alta con anticoagulación oral en rango terapéutico.

Conclusión: La colocación de filtro de vena cava en región suprarrenal en pacientes con TEP y trombosis venosa profunda es un procedimiento seguro.

TRANSECCIÓN DE CARÓTIDA COMÚN POR INSTRUMENTO PUNZOCORTANTE. REPORTE DE UN CASO

Dr. Juan Manuel Rosales Jiménez,* Dra. María Del Rosario Ciau Caamal,** Dra. Deni Martínez Gama.***
**Médico adscrito. **Residente de 4o. año. ***Residente de 3er. año. Servicio de Angiología y Cirugía Vascular, Hospital de Especialidades, CMN SXXI.*

Introducción: 25% de los traumatismos de cabeza y cuello involucran vasos cervicales, las lesiones de arteria carótida corresponden a 5-10%, 40% de los pacientes presentan déficit neurológico. El diagnóstico es clínico, con la identificación de signos duros, las lesiones en zona II con paciente hemodinámicamente inestable, ameritan tratamiento quirúrgico de urgencia, los pacientes con lesiones en zona I y III y lesiones en zona II con pacientes hemodinámicamente estables ameritan estudios de extensión siendo la angiografía de los cuatro vasos del cuello el estándar de oro, pudiendo utilizarse TAC, USG o RM. El tratamiento de elección: cierre primario, en los casos de pérdida de tejido se pueden interponer injertos autólogos, la cirugía mejora la mortalidad independientemente del déficit neurológico inicial y el estado neurológico final. La reparación de la carótida produce mejoría neurológica en 18% de los pacientes.

Caso clínico: Masculino de 18 años, con antecedentes de tres meses de consumo de cocaína, marihuana e inhalantes, actualmente en rehabilitación. Su padecimiento actual lo inicia el 19 de abril 2010 posterior a agresión física con instrumento punzocortante con herida en cuello con sangrado rojo rutilante, pulsátil, valorado en hospital privado, en donde se realiza compresión y cede el sangrado, enviado para valoración, actualmente sin sangrado. EF: TA 120/90 mmHg, FC 76x', FR 22x', T 38°C. Despierto, bien orientado, tranquilo, adecuada hidratación y coloración de tegumentos. Cuello con herida cortante en hemicuello derecho de 1 cm de longitud, sin sangrado, bordes bien definidos, sin hematoma, pulsos carotideos 3/3, soplo derecho. Resto de la exploración física sin datos de patología vascular. AngioTAC con imagen de lesión de arteria carótida común a 3 cm de su ostium que provoca dis-

minución en el calibre de la arteria e imagen lobulada de extravasación del medio de contraste a los tejidos vecinos, con permeabilidad de la carótida distal. Cirugía 23 de abril 2010 exploración hemicuello derecho, hallazgo: lesión de carótida común de 60% de su circunferencia, bordes irregulares con infiltración del hematoma a la pared arterial, hematoma infiltrado en tejidos musculares. Se resecan 3 cm de la arteria y se interpone segmento de vena safena magna, sale con pulso 3/3, integridad neurológica.

Conclusión: El trauma penetrante de carótida amerita un diagnóstico oportuno o la sospecha del mismo, el tratamiento deberá realizarse con base en los hallazgos transoperatorios, tomando en cuenta el estado general y neurológico del paciente.

PARAPLEJÍA COMO MANIFESTACIÓN DE OCLUSIÓN AGUDA AÓRTICA ABDOMINAL. MANEJO QUIRÚRGICO CON ARTERIOGRAFÍA TRANSOPERATORIA (PRESENTACIÓN DE UN CASO)

Dr. Leonel Niebla Villalba, Dr. Ignacio Escotto Sánchez, Dr. Juan Miguel Rodríguez Trejo, Dr. Neftalí Rodríguez Ramírez, Dra. Daphne N. González Muñoz, Dra. Dafne Santana Vega, Dra. Josefina Sánchez Vergara, Dra. Nora E. Lecuona Huet, Dr. Carlos López Flores, Dr. Héctor Alarcón de la Peña, Dra. Lorena Ferrufino Mérida, Dr. Salvador Blando Ramírez, Dra. Marian Luna Silva.
Servicio de Angiología, Cirugía Vascular y Endovascular. Centro Médico Nacional "20 de Noviembre", México, D.F.

Antecedente: La médula espinal tiene una irrigación sanguínea mucho más compleja. La circulación suplementaria de los vasos medulares proviene de las arterias radiculares, que ingresan a la médula aprovechando las raíces nerviosas que emergen o llegan a ella. La más importante de todas es la arteria de Adamkiewicz, cuya localización ha sido motivo de controversia. El origen de la arteria se da frecuentemente (45%) entre los espacios T8 y T12 para las intercostales, llegando en algunas oportunidades por la L1. La posición exacta de la radicular magna en el hombre no permite diseñar una estrategia absolutamente confiable que descarte la posibilidad de una isquemia medular una oclusión aórtica. Aquí se presenta un cuadro de paraplejía como manifestación de oclusión aguda aórtica abdominal y su resolución quirúrgica. Paciente femenino de 69 años de edad, con antecedente de diabetes mellitus de 35 años de evolución, hipertensa de 20 años de evolución, con antecedente hace cinco años de infarto agudo al miocardio manejado con cateterismo y colocación de dos stents coronarios. Tabaquismo de hasta una cajetilla diaria.

Padecimiento actual: Inicia 12 hrs previas con dolor súbito de miembros pélvicos de tipo urente, disminución de temperatura, cambios de coloración, palidez, así como pérdida súbita de movilidad que evoluciona a paraplejía y parestesias, motivo por el cual acude al Servicio de Angiología. A la exploración vascular dirigida con ausencia de pulsos de femoral a distales, miembros pélvicos fríos, pálidos, con ausencia de movilidad e incapacidad a la deambulación, se realiza ultrasonido Doppler evidenciando ausencia de flujos en arterias ilíacas, femorales, poplíteas, tibial y pedias.

Cirugía y arteriografía: Se realiza abordaje femoral bilateral con riendas de control vascular de femoral común, profundo y superficial. Se realiza arterioctomía y se procede a realizar aortografía, evidenciando oclusión aórtica infrarrenal con imagen de menisco y escasa colateralidad distal. No se observa circulación medular lumbar. Se procede a introducir fogarty núm 5 realizando embolectomía aórtica a través de ambas femorales, así como embolectomía distal con recuperación inmediata de flujos y pulsos distales y arteriografía de control con evidencia de paso de medio de contraste a través de segmento aortoilíaco. La paciente en el postoperatorio evoluciona con síndrome de reperfusión con acidosis metabólica que con manejo agresivo de protección renal, cardiaca y pulmonar evoluciona de forma satisfactoria hasta su recuperación total, preservando los pulsos palpables y en rehabilitación del proceso neurológico.

EXPERIENCIA EN TROMBECTOMÍA DE VENA CAVA EN PACIENTES CON CARCINOMA DE CÉLULAS RENALES, EN EL HOSPITAL CENTRAL MILITAR

Dr. Leopoldo Alvarado Acosta, Dr. Carlos Alberto López Herrera, Dr. José Armando Romero Cruz.
Hospital Central Militar, México, D.F.

Introducción: La invasión de la vena cava por malignidad tumoral retroperitoneal es indicativa de enfermedad tumoral renal avanzada. La habilidad de terapia no quirúrgica para curar o paliar estos tumores es variable y dependen del tipo de tumor, pero generalmente en ausencia de resección quirúrgica la sobrevida del paciente es limitada. Los tumores originados en riñón, suprarrenales, tejidos blandos del retroperitoneo, así como los de hígado tienden a invadir la vena cava inferior con mal pronóstico sobre todo si la resección del tumor no es factible. Según el nivel del trombo en la cava debajo de las venas suprahepáticas, se requieren diferentes conductas en el momento de la cavotomía. Existe otro inconveniente respecto a los trombos ya adheridos a la pared de la cava, por eso se presenta otra clasificación que es más quirúrgica y su descripción es post-quirúrgica, pero respecto a supervivencia no varía demasiado (Tipo I: Trombo debajo de la cava infrahepática, Tipo II: Trombo debajo de las venas suprahepáticas, Tipo III: Trombo que infiltra la pared de la cava inferior, Tipo IV: Trombo sobre las venas suprahepáticas hasta la aurícula).

Objetivos: Mostrar los resultados obtenidos en el Hospital Central Militar en el manejo de trombos de vena cava inferior secundarios a tumor de células renales, tratados con trombectomía por venotomía lateral y cierre primario.

Material y métodos: Se estudiaron tres casos de pacientes con trombo de vena cava inferior por tumor renal en el periodo de 2008 a 2010, con promedio de edad de 67 años. En los cuales, el trombo clasificado como Tipo II se trató en el Servicio de Urología de este Hospital con nefrectomía radical y posteriormente, por parte del Servicio, se realizó trombectomía por venotomía lateral previamente realizada, se introduce pinza larga hasta lograr sostener el coágulo en su porción distal, se extrae lentamente la pinza bajo visión directa identificando la salida del coágulo. En todos los casos se logra extracción completa de los trombos, posterior a lo cual se realizó venorrafia primaria lateral.

Resultados: En el nosocomio se obtuvieron resultados positivos en todos los casos con una sobrevida de 100%, a tres años en los pacientes con trombectomía y cierre primario, con recanalización de la cava de 100%.
Conclusiones: Mejor pronóstico y sobrevida con trombectomía y cierre primario en este nosocomio.

FENÓMENO DE LUCIO EN UN PACIENTE CON LEPRA; REPORTE DE UN CASO, HOSPITAL CENTRAL MILITAR

Dr. Leopoldo Alvarado Acosta, Dr. Carlos Alberto López Herrera, Dr. José Armando Romero Cruz
Hospital Central Militar, México, D.F.

Introducción: La lepra es considerada como enfermedad crónica granulomatosa con manifestaciones polimórficas, causada por *Micobacterium leprae.* El espectro multibacilar comprende pacientes lepromatosos y limítrofe (borderline), quienes manifiestan múltiples lesiones dérmicas y neurales, así como manifestaciones extracutáneas. Lesiones necróticas se pueden también observar en la lepra borderline y lepromatosa. Alternativamente, se pueden desarrollar lesiones necróticas como complicación de una rara, severa, difusa y anérgica forma de lepra originalmente descrita en México y conocida como fenómeno de Lucio.
Reporte del caso: Paciente del sexo femenino de 62 años de edad, caucásica, originaria de la costa del estado de Guerrero, con antecedente de hipertensión arterial sistémica de un año de diagnóstico controlada con inhibidores de la ECA, la cual es referida del Hospital de Acapulco con sospecha de insuficiencia arterial crónica por lesiones necróticas de ortejos izquierdos, habiéndosele realizado seis meses previos amputación de cuarto ortejo por necrosis secundaria a traumatismo contuso, evolucionando posteriormente con necrosis de resto de ortejos ipsilaterales motivo por el cual es referida al Servicio de Urgencias de este nosocomio. En el primer contacto por parte de nuestro servicio encontramos paciente que refiere inicio de padecimiento actual hace aproximadamente tres años caracterizado por dermatosis diseminada, con manchas eritematosas, múltiples, a la exploración física se encuentra paciente con rubor facial, central, con múltiples lesiones dérmicas, eritematosas, de distribución diseminada, elevadas, asimétricas, dolorosas a la palpación, en cuello, tronco y extremidades, con micronecrosis centrales, así como manchas hipercrómicas de lesiones antiguas en fase de cicatrización, se exploran intencionadamente pulsos los cuales se encuentran presentes, intensos, de características normales, 3/3, corroborados con Doppler portátil de 8 MHz; sin embargo, se observa presencia de necrosis de ortejos izquierdos, así como lecho quirúrgico seco, con bordes necróticos, sin sangrado activo. Integrando por nuestro servicio diagnóstico de Vasculitis de pequeños vasos de origen a determinar, por el momento con manejo conservador, y siendo hospitalizada por el Servicio de Medicina Interna para estudio. Durante su estancia hospitalaria se integra diagnóstico de lepra lepromatosa por biopsia de piel, cursando la paciente con evolución tórpida con agravamiento de las lesiones dérmicas, las cuales evolucionan en un par de días a lesiones necróticas profundas y extensas, dolorosas, por lo cual de acuerdo con el diagnóstico de enfermedad de base y evolución de lesiones se puede concluir la presencia de fenómeno de Lucio.

DERIVACIÓN VENOSA AXILAR-VENA CAVA SUPERIOR Y FÍSTULA ARTERIOVENOSA NATIVA EN PACIENTE CON PÉRDIDA DE ACCESOS PARA HEMODIÁLISIS Y ESTENOSIS VENOSA CENTRAL

Dr. Julio Abel Serrano Lozano, Dra. Nora Elena Sánchez Nicolat, Dra. Evelyn Vallejo Bravo
Hospital Lic. A. López Mateos. ISSSTE, México, D.F.

Introducción: La estenosis venosa central es una complicación que se presenta posterior a la colocación de accesos en venas subclavias (50%) y yugulares (10%) para la realización de hemodiálisis. La presencia de estenosis venosa central en pacientes que necesitan de la realización de accesos nativos o protésicos en los miembros torácicos para llevar a cabo las sesiones de hemodiálisis, obstaculiza el flujo de salida de la fístula y con esto compromete el acceso tanto por la inadecuada hemodinamia, como por la hipertensión venosa que provoca, con la presencia de edema e inclusive ulceración en los brazos lo cual impide la adecuada canalización del acceso y con esto la posibilidad de realizar las sesiones de hemodiálisis e iniciando por esto, el abordaje en miembros inferiores los cuales presentan una mayor incidencia de complicaciones por infección, disfunción y trombosis temprana de los injertos.
Objetivos: Presentar la experiencia en el manejo mediante métodos endovasculares y finalmente abierto para la resolución de un caso de estenosis venosa central torácica en un paciente del hospital.
Material y métodos: Se logró un flujo adecuado en una fístula arteriovenosa braquiomediana de antebrazo izquierdo mediante la realización de una angioplastia de tronco braquiocefálico venoso izquierdo con la colocación de stent, la cual permaneció permeable por seis meses y presentando una trombosis del stent anteriormente colocado, la cual no se pudo repermeabilizar y tampoco se pudo realizar una angioplastia del tronco braquiocefálico venoso derecho, por lo cual se programó al paciente para una derivación abierta venosa torácica y una fistula arteriovenosa en brazo derecho.
Resultados: Se realizó una derivación de la vena axilar derecha a la vena cava superior con prótesis de PTFE de 10 mm, asociando una fístula arteriovenosa de arteria braquial a vena basílica superficializada en un trayecto de 12 cm, con un sangrado de 750 cc, con una estancia en terapia intensiva de seis días, en controles mensuales con Doppler dúplex, la fístula presentó velocidades de 250 cm/seg y un flujo de 620 mL/min, con período de maduración de la fístula de tres meses, se inició en forma adecuada la hemodiálisis por dicho acceso. Se presentó como complicación inicial durante los primeros dos meses un edema e hipertensión venosa que se resolvió y autolimitó. Se logró, con un periodo de vigilancia de seis meses un acceso autólogo y funcional.
Conclusiones: Las recomendaciones del KDOQI para la realización de accesos para hemodiálisis incluyen lograr dichos accesos con vasos nativos y en miembros torácicos, agotando en los pacientes las opciones posibles en esta localización, esto se

puede lograr aun en pacientes con estenosis venosa central torácica, donde la toracotomía presenta una morbilidad y mortalidad aceptables, no mayor a los otros riesgos calculados para pacientes que se someten a cirugía vascular. Si existe la posibilidad de lograr una fístula con vasos nativos, esta puede perdurar sin que la estenosis venosa central represente un elemento prohibitivo para lograr dicha meta.

MANEJO ENDOVASCULAR DE ENFERMEDAD CAROTÍDEA

Dr. Julio Abel Serrano Lozano, Dra. Nora Elena Sánchez Nicolat, Dra. Evelyn Vallejo Bravo.
Hospital Lic. A. López Mateos. ISSSTE, México, D.F.

Introducción: La enfermedad aterosclerótica de las carótidas que ocasiona un infarto cerebral provoca un riesgo de 9% de reinfarto cerebral en el primer año de evolución, el cual se mantiene constante durante los siguientes años, razón por la cual está indicada la endarterectomía en estos pacientes. El manejo endovascular de la enfermedad carotídea es un recurso útil en pacientes con dificultad para ser sometidos a una endarterectomía tanto por factores anatómicos, como médicos que aumentarían el riesgo para la resolución quirúrgica adecuada, como son una cardiopatía grave, enfermedad pulmonar obstructiva grave, endarterectomía previa, lesiones inaccesibles para la endarterectomía, radiación previa y disección radial de cuello.

Objetivos: Presentar el caso de un paciente con antecedentes por ictus en 2009 con secuela por paresia en brazo derecho y con eventos de isquemia transitoria caracterizados por afasia motora y paresia de brazo y pierna derecha, el cual presentaba en la arteriografía una úlcera de 4 mm longitud y 3 mm profundidad, en la carótida interna izquierda con una bifurcación carotídea alta, a nivel de C1-C2, razón por la cual se sometió a tratamiento por método endovascular.

Material y métodos: Se administraron 300 mg de clopidogrel al paciente, previo al procedimiento y, antes de éste, heparina no fraccionada 5,000 U, se realizó la arteriografía de troncos supraórticos, se colocó una guía hidrofílica 0.035'' en la carótida común izquierda y usando un introductor largo 7 Fr, se canuló la carótida interna izquierda, a continuación se colocó un filtro de 60 nm en la carótida interna en su porción petrosa y bajo esta protección se colocó un stent autoexplandible de nitinol, monorail, de longitud 4 cm y diámetro de 8 mm.

Resultados: Se colocó el stent autoexpandible cubriendo la úlcera, desde la carótida común hasta la carótida interna, quedando el stent adecuadamente adosado a las paredes de la carótida común e interna, sin presentar eventos adversos neurológicos, por embolización o trombosis inmediata, con permeabilidad al control ultrasonográfico por Doppler dúplex con velocidades en carótida común sistólica 74.8 cm/seg, diastólica de 21.2 cm/seg, IR 0.72, carótida interna dentro de stent con velocidad sistólica de 82.2 cm/seg, diastólica 28.6 cm/seg, IR 0.65, carótida interna izquierda poststent sistólica de 67.9 cm/seg, diastólica de 29.1 cm/seg, IR 0.57, carótida externa sistólica con velocidad sistólica de 161.7 cm/seg, diastólica de 44.9 cm/seg, IR 0.72, sin presentar durante estos tres meses recurrencia por sintomatología neurológica y manteniendo al paciente con tratamiento antiagregante plaquetario con clopidogrel 75 mg cada 24 hrs.

Conclusiones: Los métodos endovasculares para el tratamiento de la enfermedad carotídea constituyen un método efectivo en pacientes cuya resolución quirúrgica presenta un alto riesgo tanto por su morbilidad como por su mortalidad.

EMBOLISMO DE DISPOSITIVO AMPLATZER

Dr. Salvador Blando Ramírez, Dr. Juan Miguel Rodríguez Trejo, Dr. Ignacio Escotto Sánchez, Dr. Neftalí Rodríguez Ramírez, Dr. Leonel Niebla Villalba, Dra. Dafne Santana Vega, Dra. Josefina Sánchez Vergara, Dra. Nora E. Lecuona Huet, Dr. Héctor Alarcón de la Peña, Dr. Carlos López Flores, Dra. Lorena Ferrufino Mérida, Dra. Marian Luna Silva
Servicio de Angiología, Cirugía Vascular y Endovascular. Centro Médico Nacional "20 de Noviembre", México, D.F.

Masculino de 23 años de edad, referido en el año 2006 al Servicio de Cardiología de este centro médico con diagnóstico de cardiopatía congénita. Se integran los diagnósticos de estenosis aórtica, aorta bivalva, persistencia del conducto arterioso (PCA), hipertensión arterial pulmonar, comunicación interauricular, disfunción sistólica con FEVI de 25%, ingresando a protocolo de trasplante cardiopulmonar. Se maneja con digitálicos, diuréticos, anticoagulante oral, IECA y beta bloqueador. Permanece asintomático y en 2007 se realiza cateterismo cardiaco donde se evidencia la PCA de 5.6 mm, gradiente trasvalvular aórtico de 90 mmHg, se realiza angioplastia disminuyendo el gradiente a 30 mmHg y finalmente se realiza oclusión total del conducto arterioso persistente con un dispositivo amplatzer 8/10. Mejora la fracción de eyección del ventrículo izquierdo a 65%. Se mantiene con insuficiencia aórtica leve y ligero shunt residual relacionado con la PCA. Permanece asintomático hasta enero del 2009, refiriendo palpitaciones y disnea de medianos esfuerzos por lo que se realiza ecocardiograma transtorácico encontrando dilatación de la aurícula izquierda, insuficiencia mitral severa, insuficiencia aortica moderada, hipertensión arterial pulmonar y aumento de presión sistólica de arteria pulmonar. se realiza nuevo cateterismo, identificando amplatzer a nivel de la bifurcación aórtica siendo fallido el intento de recuperación por vía endovascular. Se realiza laparotomía más aortotomía de aproximadamente 2 cm logrando extraer el cuerpo extraño alojado en la bifurcación aórtica, el cual se encontraba endotelizado. Se coloca parche de dacron para la aortorrafia y se coloca sellador de fibrina. El paciente evoluciona satisfactoriamente. Actualmente el paciente se encuentra en protocolo de trasplante. Gross y Hubbard, en 1938, realiza la ligadura quirúrgica de la primera pda, estableciéndose como tratamiento de elección; sin embargo, en los últimos años, el uso del dispositivo tipo amplatzer para el cierre de defectos congénitos cardiovasculares, se está realizando con mayor frecuencia como primera elección de manejo en forma segura y eficaz con alta tasa de éxito. Este dispositivo creado en 1995 por el médico Kurt Amplatz en el Departamento de Radiología de la Universidad de Minnesota, tiene la característica de ser una malla autoexpandible de nitinol en forma de seta con parches de poliéster en su interior como material

trombogénico. existen diferentes medidas 6-4 MM, 8-6 MM, 10-8 MM, 12-10 MM, 14-12 MM Y 16-14 MM. La persistencia del conducto arterioso es una de las cardiopatías congénitas más frecuentes en recién nacidos y niños, que puede ser aislada o presentarse en asociación con otras anomalías cardiacas. Se presenta en uno de cada 2,500-5,000 nacidos vivos representando 9-12% de las cardiopatías congénitas. Las complicaciones del cierre transcatéter del cap utilizando el amplatzer son raras, y sólo se han mencionado complicaciones inmediatas. Se han descrito complicaciones relacionadas con el procedimiento en los diferentes grupos etarios, y son relativamente mayores en los pacientes menores de un año o con peso < 10 kg. Se han reportado hasta 4% de complicaciones postimplante, principalmente embolización sistémica o pulmonar ocasionando oclusión aórtica o de la rama pulmonar izquierda. Aun en manos expertas, la embolización de estos dispositivos se puede presentar como una complicación poco frecuente, pero grave. La incidencia de embolización en manos expertas es de 0.5% aproximadamente, con una tasa de recuperación percutánea exitosa de 70%.

ÚLCERA VENOSA CICATRIZACIÓN MEDIANTE COMPRESOTERAPIA. REPORTE DE UN CASO Y REVISIÓN DE LA LITERATURA

Dra. Cynthia Rojas Gómez, Liliana Chávez Guzmán, Martín Flores Escartín
Servicio de Angiología y Cirugía Vascular. ISSSTE. Hospital Regional Lic. Adolfo López Mateos, México, D.F.

Objetivo: Presentación de caso clínico. Paciente femenino de 64 años sin antecedentes crónico degenerativo, no tabaquismo. Padecimiento actual de 25 años de evolución por la presencia de trayectos varicosos en ambos miembros pélvicos, a los que se agrega edema, lipodermatoesclerosis en tobillos de forma progresiva, sin manejo; 10 años después se agrega lesión a nivel de maleolo interno MPD secundario a traumatismo con aumento progresivo de tamaño, sangrado ocasional, con evolución desfavorable. Recibió múltiples tratamientos locales no especificados. Acude a nuestro servicio en marzo de 2010 se clasifica como enfermedad venosa crónica C2,4b,6,S,Ep,As,p,Pr2,3,18. Se inician manejo con curaciones semanales que incluían lavado con agua y jabón desbridación de tejido desvitalizado y compresoterapia. Actualmente con cierre de la lesión de 90%.
Método: Compresoterapia uso de bota de Unna. Fecha de inicio de compresoterapia marzo 2010 seguimiento hasta junio 2010.
Resultado: Cicatrización al 90% de lesión en maleolo interno MPD.
Discusión: Muchos estudios muestran que la eficacia hemodinámica de la compresoterapia depende principalmente de dos factores: la presión por contacto y la rigidez. Con el fin de reducir las venas de las piernas en posición vertical se necesita una presión externa cercana a la presión intravenosa. Experimentos pletismográficos nos muestran que altas presiones externas permiten una marcada reducción del reflujo venoso e incrementa el volumen de expulsión en pacientes con insuficiencia venosa. Estos efectos hemodinámicos favorecen una mayor tasa de curación de úlceras venosas demostrado en estudios clínicos. El factor que frecuentemente no es tomado en cuenta es la rigidez que caracteriza la elasticidad de un aparato de compresión. En posición vertical se requiere de presión externa de 30 a 40 mm Hg para ocluir las venas de las piernas. Una completa oclusión se presenta con presión de 20 a 25 mm Hg en posición supina. La evidencia actual no sugiere que los hidrocolodides son más eficaces que los apósitos simples de baja adherencia utilizados debajo de la compresión.
Conclusión: Una adecuada compresión puede sanar satisfactoriamente úlceras durante un periodo corto. Sin embargo, se deben considerar el sitio de la lesión, duración de la úlcera y tamaño, movilidad y patología venosa, para recomendar la adecuada compresión para el tratamiento de úlceras venosas de gran tamaño.

CASO CLÍNICO: TRATAMIENTO PARA ANEURISMA DE AORTA ABDOMINAL TROMBOSADO CON ISQUEMIA CRÍTICA BILATERAL

Dra. Dafne Santana Vega, Dr. Neftalí Rodríguez Ramírez, Dr. Ignacio Escotto Sánchez, Dr. Juan Miguel Rodríguez Trejo, Dr. Leonel Niebla Villalba, Dra. Josefina Sánchez Vergara, Dra. Nora E. Lecuona Huet, Dr. Héctor Alarcón de la Peña, Dr. Carlos López Flores, Dra. Lorena Ferrufino Mérida, Dr. Salvador Blando Ramírez, Dra. Marian Luna Silva
Servicio de Angiología, Cirugía Vascular y Endovascular. Centro Médico Nacional "20 de Noviembre", México, D.F.

Masculino de 67 años de edad con antecedente de tabaquismo intenso por 35 años a razón de una cajetilla al día suspendido 10 días previos a su ingreso. Claudicación de 150-200 m desde hace ocho años, con dolor en tercio medio y distal de muslo derecho y gastrocnemios de miembro pélvico izquierdo. Ocho días previos a su ingreso sufre caída de sus propia altura en varias ocasiones, sin pérdida del estado de alerta, con dolor en miembro pélvico izquierdo, al inicio moderado que evolucionó hasta ser incapacitante, con aumento de volumen generalizado y disminución de la temperatura, con dificultad para la movilización, con cambios de coloración distal (violáceo) y con eritema en el resto del pie. En unidad de origen se realiza TAC y USG encontrando un aneurisma de aorta abdominal con trombo de 80% que se extiende hasta nivel de la mesentérica inferior, sin flujos en vasos ilíacos, por lo que se envía a este centro médico. A su ingreso se encuentra la extremidad inferior izquierda con eritema en cara anterolateral de pierna, flictenas y costras hemáticas (lesiones por caída), con pie péndulo y cianosis distal. Sin movilización de ortejos o de articulación de tobillo. Con anestesia desde nivel maleolar hasta distal. La exploración vascular de miembro pélvico derecho: pulso femoral 1/3 con flujo monofásico, poplíteo, tibial anterior y posterior 0/3 con flujo monofásico, con presión de tobillo de 60 mmHg e ITB 0.4. En miembro pélvico izquierdo sólo se escuchan flujos monofásicos en femoral y poplíteo, sin pulsos palpables. Sin escucharse flujos o palparse pulsos distales. Se realiza angiotac corroborándose hallazgos de tomografía previa, encontrándose múltiple colateralidad, recanalizando a nivel de femorales. Se solicita bloqueo peridural analgésico. Se inicia protocolo preoperatorio con riesgo otorgado por medicina interna: ASA III Goldman III. Se realiza arteriografía encontrando obstruc-

ción de femoral superficial izquierda, en tercio distal, hasta canal de Hunter, con múltiples colaterales. Se realiza angioplastia de la femoral superficial con balón de 4 mm x 4 cm y posteriormente derivación axilobifemoral con injerto de 6 mm x 70 cm. La evolución postoperatoria inmediata fue adecuada. Al tercer día se encuentran en miembro pélvico izquierdo flujos bifásicos de buena intensidad a todos los niveles, solamente permaneciendo con discreta coloración violácea de 1 ortejo izquierdo. Se egresa por mejoría con cilostazol, enoxaparina, acenocumarina, linezolid, metronidazol y metoprolol. El seguimiento en la Consulta Externa ha sido favorable, con flujos bifásicos hasta nivel distal en miembro pélvico izquierdo, con presión de tobillo de 90 mmHg y en el derecho de 100 mmHg. Sólo con parestesias distales disminución de la fuerza como secuela. Se realizan velocidades de conducción reportando neuropatía mixta de predominio de la degeneración axonal, iniciando tratamiento con carbamazepina por parte de neurología.

REPORTE DE UN CASO. USO DEL SISTEMA V.A.C EN PACIENTE VASCULAR COMPLEJO, EN EL SERVICIO DE ANGIOLOGÍA Y CIRUGÍA VASCULAR

Dra. Dafne Santana Vega, Dr. Neftalí Rodríguez Ramírez, Dr. Juan Miguel Rodríguez Trejo, Dr. Ignacio Escotto Sánchez, Dra. Josefina Sánchez Vergara, Dr. Leonel Niebla Villalba, Dra. Nora E. Lecuona Huet, Dr. Héctor Alarcón de la Peña, Dr. Carlos López Flores, Dra. Lorena Ferrufino Mérida, Dr. Salvador Blando Ramírez, Dra. Marian Luna Silva
Servicio de Angiología, Cirugía Vascular y Endovascular. CMN 20 de Noviembre.

Caso clínico: Se trata de paciente masculino de 19 años de edad, enviado de hospital regional periférico con diagnóstico de trombosis iliofemoral bilateral en sus primeras 48 hrs postoperatorio de trombectomía iliofemoral bilateral y fasciotomías de miembros pélvicos. Sin antecedentes de enfermedades crónico-degenerativas, congénitas ni infecciosas de importancia. Inicia padecimiento actual 72 hrs previas a su ingreso a con parestesias, paresia y cambio súbito y espontáneo de coloración y temperatura en ambos miembros pélvicos, motivo por el cual acude a hospital regional en donde se diagnostica isquemia arterial aguda secundaria a trombosis arterial iliofemoral bilateral, realizando 48 hrs después trombectomía iliofemoral bilateral, así como fasciotomías medial y lateral de ambas piernas. Siendo referido posteriormente al Centro 48 hrs posteriores a evento quirúrgico. A su ingreso hemodinámicamente estable, con falla renal aguda, síndrome de reperfusión y compartimental de ambas extremidades inferiores. Doppler lineal flujos monofásicos en vasos tibiales de ambas extremidades, edema importante con fasciotomías incompletas con isquemia muscular, cianosis distal de ambos pies y necrosis de porción distal de ortejos, parálisis péndula de ambas extremidades inferiores. Doppler dúplex con permeabilidad de sistema arterial desde femoral hasta tibiales con disminución de velocidades pico sistólicas distales, sin áreas de oclusión, pero compresión extrínseca por edema de tejidos circundantes. Se inicia manejo multidisciplinario, iniciando por ampliación de fasciotomías con mejora de flujos arteriales en forma inmediata, anticoagulación óptima y protocolo de estudio para determinar origen embolígeno. Se diagnostica durante su internamiento trombo intracavitario de ventrículo izquierdo del cual se realiza resección por el Servicio de Cirugía Cardiovascular, con adecuada evolución postoperatoria. Con evolución de heridas de fasciotomía a la lisis y necrosis de tejido muscular isquémico que involucra grupo anterior posterior y lateral de ambas piernas, por lo que se somete a desbridaciones y aseos quirúrgicos seriados retirando tejido muscular isquémico en un porcentaje de 80% lo que expuso estructuras óseas en ambas piernas, colocando el sistema VAC con recambio en ocho ocasiones y permanencia de éste de 3-5 días en promedio, obteniendo en un periodo de 31 días recubrimiento de exposición ósea y de músculo residual con tejido de granulación. Se envía posteriormente a cirugía plástica y reconstructiva donde se realiza de manera programada toma y colocación de injerto de espesor parcial en heridas cruentas, mostrando integración la totalidad del mismo. Actualmente paciente en rehabilitación física que le ha permitido la deambulación mediante apoyo de aparato ortopédico. Las heridas con extensa pérdida de tejido e incluso con exposición ósea, forman parte de manera frecuente de la patología vascular, lo que obliga a tener como parte del arsenal terapéutico los sistemas de manejo avanzado de heridas más eficaces. En este caso se comprueba una vez más, la utilidad del sistema VAC para promover la pronta cicatrización de heridas.

MANEJO ENDOVASCULAR EN PACIENTE CON PSEUDOANEURISMA DE AORTA TORÁCICA DESCENDENTE POSTRAUMÁTICA EN EL HOSPITAL CENTRO MÉDICO NACIONAL LA RAZA

Dra. Elizabeth Enríquez Vega,* Dr. Alfonso Cossío Zazueta,** Dra. Elsa Shai Cano Villamil,*** Dra. Evelyn Karina Vallejo Bravo****
**Jefe de Servicio de ACV CMN La Raza. **MB de ACV CMN La Raza. ***Residente de ACV de CMN La Raza. ****Residente de ACV HRLALM.*

Objetivo: Reportar la experiencia en una paciente con pseudoaneurisma de aorta torácica descendente postraumática, manejada por vía endovascular.

Métodos: Se reporta el caso de paciente femenino de 31 años de edad, la cual niega enfermedades crónico-degenerativas y alergias, con antecedente de atropellamiento con trauma cráneo en cefálico y trauma cerrado de tórax con fracturas costales séptima a novena de forma bilateral, manejadas de forma conservadora. Con trauma cerrado de abdomen que ameritó laparotomía exploradora teniendo como hallazgo perforación intestinal realizándose cierre primario de la lesión, complicada con fístula enterocutánea de bajo gasto. Requirió apoyo mecánico ventilatorio por neumonía nosocomial por lo que se somete a traqueostomía con fístula traqueoesofágica como complicación y colocación posterior de sonda nasoyeyunal. Inicia padecimiento actual con dolor precordial intenso y súbito de tipo transfictivo, acompañado de taquicardia y descontrol hipertensivo. Ingresa al Servicio un día posterior a inicio de sintomatología con Diagnóstico de Pseudoaneurisma de aorta torácica descendente postraumática como hallazgo de tomografía. A la exploración física se encuentra alerta, orientada, bien hidratada, buena coloración de tegumentos, con traqueostomía funcional, integridad de troncos supraórticos, sin

soplos carotídeos, ruidos cardiacos rítmicos, con estertores subcrepitantes con hipoventilación basal izquierda, abdomen con fístula enterocutánea con orificio de 2 cm de diámetro en mesogastrio y sin gasto, sin datos de irritación peritoneal, no tumor pulsátil. Miembros superiores e inferiores con integridad arterial hasta distal. Se realiza intervención quirúrgica, colocación de endoprótesis recubierta de 24 mm x 18 mm. Con manejo en UCI con terapia hídrica, doble esquema de antibiótico (vancomicina y amikacina) analgesia, heparina de bajo peso molecular.

Resultados: La paciente actualmente se encuentra en el Servicio con estabilidad cardiovascular, en protocolo de estudio por secuela de TCE severo, fístula traqueoesofágica, fístula enterocutánea y osteomielitis, secundaria a úlcera sacra infectada.

Conclusiones: En el manejo de la paciente con pseudoaneurisma de la aorta se ofreció un procedimiento de manera endovascular con resultados satisfactorios corroborado clínicamente y por angiotomografia la cual puede ser utilizada como una alternativa de tratamiento con resultados alentadores.

MANEJO DE ENDOFUGA TIPO 3 DURANTE PROCEDIMIENTO DE EXCLUSIÓN ENDOVASCULAR DE ANEURISMA DE AORTA INFRARRENAL CON ENDOPRÓTESIS POWERLINK EN EL CENTRO MÉDICO NACIONAL "HOSPITAL 20 DE NOVIEMBRE". REPORTE DE CASO

Dra. Josefina Sánchez Vergara, Dr. Ignacio Escotto Sánchez, Dr. Neftalí Rodríguez Ramírez, Dr. Juan Miguel Rodríguez Trejo, Dr. Leonel Niebla Villalba, Dra. Dafne Santana Vega, Dra. Nora E. Lecuona Huet, Dr. Héctor Alarcón de la Peña, Dr. Carlos López Flores, Dra. Lorena Ferrufino Mérida, Dr. Salvador Blando Ramírez, Dra. Marian Luna Silva
Centro Médico Nacional "Hospital 20 de Noviembre", México, D.F.

Objetivo: Describir la endofuga como compilación de cirugía endovascular y su resolución.

Material y método: Se trata de paciente femenino de 77 años con diagnóstico de aneurisma aórtico abdominal infrarrenal, el cual es referido a nuestro servicio para realizar exclusión, se realiza protocolo de mediciones angiotomográficas, decidiéndose procedimiento endovascular con endoprótesis powerlink. Se realiza aortografía transoperatoria encontrando las siguientes mediciones: diámetro de cuello de 20 mm, longitud de cuello desde la renal más baja de 15 mm, cuerpo de 120 mm. Se asciende el sistema de endoprótesis por arterioctomía en femoral común derecha, logrando liberación de la misma, asimismo, se coloca extensión en la porción proximal de endoprótesis, de las siguientes medidas 25-25-95 con 2 cm de freeflow, la cual se ancla a nivel de las renales tomando como referencia la renal mas baja. Se realiza control aortográfico en el cual se evidencia presencia de endofuga tipo 3 en sitio de acoplamiento a nivel de cuerpo de endoprótesis y extensión proximal. Se decide colocar una extensión 28-28-75, la cual se libera inmediatamente por debajo del sitio de anclaje de la primera extensión, posteriormente se realiza angioplastia con balón semicomplaciente (CODA 40), en trayecto de endoprótesis hasta sector ilíaco. En aortografía de control se observa exclusión completa de aneurisma y sin presencia de endofuga.

Conclusiones: La endofuga tipo III, provocada por el mal sellado o la desconexión entre los módulos de la endoprótesis, es una complicación poco frecuente, pero grave, ya que puede provocar un crecimiento del aneurisma, con riesgo de rotura. Debe ser tratada cuando se detecta. A pesar de que una radiografía simple puede detectar la desconexión entre módulos, el AngioTAC es la prueba diagnóstica principal para su detección. La resolución del problema mediante la implantación de nuevos segmentos protésicos supone una solución viable, efectiva y con escasa morbilidad para el paciente.

TRATAMIENTO ACTUAL DE MALFORMACIONES ARTERIOVENOSAS CRANEOFACIALES EN PACIENTES DEL CENTRO MÉDICO NACIONAL 20 DE NOVIEMBRE. REPORTE DE DOS CASOS

Dra. Josefina Sánchez Vergara, Dr. Juan Miguel Rodríguez Trejo, Dr. Ignacio Escotto Sánchez, Dr. Neftalí Rodríguez Ramírez, Dr. Leonel Niebla Villalba, Dra. Dafne Santana Vega, Dra. Nora E. Lecuona Huet, Dr. Héctor Alarcón de la Peña, Dr. Carlos López Flores, Dra. Lorena Ferrufino Mérida, Dr. Salvador Blando Ramírez, Dra. Marian Luna Silva.
CMN 20 de Noviembre, México, D.F.

Objetivo: Describir la experiencia en el Servicio de pacientes con diagnóstico de MAV craneofaciales y el tratamiento mediante embolización.

Material y método: CASO 1: Paciente femenino de 20 años de edad con diagnóstico de malformación arteriovenosa en base de lengua al nacimiento. Antecedente de resección parcial de la lengua en tres ocasiones en su hospital general de zona, la última hace 17 años. Es referida al Servicio, por recidiva y aumento de volumen en la base de la lengua. Se realiza angiotomografia de troncos supraórticos con extensión a vasos de cara encontrando malformación arteriovenosa dependiente de ramas maxilares y de arteria lingual. Se programa para arteriografía selectiva mediante acceso de arteria femoral, canulando a través de la carótida externa izquierda las ramas terminales de arteria lingual así como ramas de la arteria maxilar interna, realizando embolización selectiva con onix 18 y amplatzer de 3x6 mm. La paciente con buena evolución posquirúrgica inmediata sin datos de isquemia en la base de la lengua. Se dio seguimiento en la consulta externa y se observó disminución del volumen. CASO 2: Paciente masculino de 38 años el cual cuenta con antecedente de malformación vascular que compromete maxilar inferior y labio inferior, el cual tiene antevente de resección parcial por cirugía plástica en dos ocasiones hace 24 y 19 años, actualmente referido al Servicio por aumento de volumen de labio y tejidos blandos en maxilar inferior. Se realizó angiotomografía en la cual se observa lesión dependiente de rama de la carótida externa izquierda sin presencia de fistulas. Se realiza arteriografía selectiva con embolización de arteria maxilar y bucle dependiente de ésta con comunicación hacia la arteria lingual. Se logra embolización completa con Ónix 18, de la rama maxilar dejando permeable arteria lingual. Paciente con buena evolución posquirúrgica inmediata sin datos de isquemia de la lengua ni de tejidos blandos (labio) de maxilar inferior. Se dio seguimiento en la consulta externa con disminución del volumen de la malformación.

Conclusiones: Se ha descrito en diversos métodos en el manejo de MAV, actualmente existen nuevos dispositivos para embolización, con lo que disminuye la morbilidad y el tiempo de recuperación en comparación al manejo convencional que implica resecciones amplias.

CASO CLÍNICO: MANEJO INTEGRAL DE LA ISQUEMIA CRÍTICA

Dra. Lorena Ferrufino Mérida, Dr. Neftalí Rodríguez Ramírez, Dr. Ignacio Escotto Sánchez, Dr. Juan Miguel Rodríguez Trejo, Dr. Leonel Niebla Villalba, Dra. Dafne Santana Vega, Dra. Josefina Sánchez Vergara, Dr. Nora E. Lecuona Huet, Dr. Héctor Alarcón de la Peña, Dr. Carlos López Flores, Dr. Salvador Blando Ramírez, Dra. Marian Luna Silva
Servicio de Angiología, Cirugía Vascular y Endovascular. Centro Médico Nacional "20 de Noviembre"

Masculino de 59 años de edad con antecedente de tabaquismo desde los ocho años de edad hasta hace un año, a razón de una cajetilla al día. Diabético tipo 2 de siete años de diagnóstico en tratamiento con metformina. Con amputación de 4 ortejo derecho en mayo del 2009 con úlcera en pie izquierdo desde hace tres años con retardo de hasta un año en cicatrizar manejado con cámara hiperbárica y pentoxifilina. Con claudicación a 200 m aproximadamente desde hace tres años, con disminución de temperatura de miembros pélvicos. A su ingreso se encontró con herida en 5 ortejo y cara lateral de pie derecho con escara necrótica y exudado purulento de aproximadamente 15 x 3 cm, con bordes eritematosos. Hipotrofia de la extremidad. A la exploración vascular con pulsos femorales 1/3 con flujo bifásico, poplíteo 0/3 con flujo monofásico, tibial anterior y posterior no palpables con flujos monofásicos, con ITB de 0.3. La izquierda con pulso femoral 1/3 bifásico, poplíteo 1/3 monofásico, tibial anterior y posterior no palpables e ITB de 0.8 con presión en tobillo de 90 mmHg. Se solicita bloqueo peridural al Servicio de Anestesiología. Se realiza AngioTAC encontrando oclusión total de segmento aortoilíaco derecho con recanalización a nivel de femoral común donde se visualiza segmento de la femoral superficial, que se vuelve a ocluir; con un solo vaso de salida, la tibial anterior (TASC C). Del lado izquierdo arteria ilíaca común con oclusión (TASC B). Se realiza preparación preoperatoria con ecocardiograma con FEVI 78% con disfunción distólica y cardiopatía hipertensiva. Medicina interna otorga riesgo quirúrgico ASA II Goldman II. Se realiza tratamiento quirúrgico, derivación axilo femoral con injerto de dacrón precoagulado bifurcado de 8 x 66 mm y derivación femoropoplítea en miembro pélvico derecho, recuperando flujos bifásicos distales. En su postoperatorio inmediato se maneja en el Servicio de Terapia Intensiva postquirúrgica, principalmente por compromiso respiratorio, durante dos días. Cinco días posteriores a primer evento quirúrgico se realiza amputación transmetatarsiana con colocación de sistema V.A.C., el cual se retiró al tercer día encontrando lecho con adecuado tejido de granulación, sin datos de isquemia o infección. Diez días después de la primera cirugía se egresa con manejo avanzado de la herida con alginato con plata, hialuronato de zinc y una malla entrelazada impregnada con acetato de clorhexidina. Su evolución fue favorable por lo que se egresa con cilostazol, pravastatina, clopidogrel, ácido acetilsalicílico, enoxaparina sódica y antibióticos. Se mantuvo vigilancia en clínica de heridas con adecuado avance del borde de la herida hasta su cierre. Se continúa seguimiento en la Consulta Externa con última medición de ITB 0.7.

SISTEMA VAC EN HERIDAS ISQUÉMICAS CRÓNICAS. SEGUIMIENTO DE CUATRO CASOS

Dra. Marian Arlene Luna Silva, Dr. Neftalí Rodríguez Ramírez, Dr. Juan Miguel Rodríguez Trejo, Dr. Ignacio Escotto Sánchez, Dra. Josefina Sánchez Vergara, Dr. Leonel Niebla Villalba, Dra. Dafne Santana Vega, Dra. Nora E. Lecuona Huet, Dr. Héctor Alarcón de la Peña, Dr. Carlos López Flores, Dra. Lorena Ferrufino Mérida, Dr. Salvador Blando Ramírez.
Servicio de Angiología, Cirugía Vascular y Endovascular. Centro Médico Nacional 20 de Noviembre, México, D.F.

Introducción: La curación de las heridas es un proceso fisiológico complejo que envuelve diversos componentes bioquímicos y celulares. Existen patrones enzimáticos que se activan y ayudan a reparar el tejido. Después de la lesión, los vasos extravasan los componentes sanguíneos, entre ellos las plaquetas, produciendo agregación y generando fibrina que disminuye la discontinuidad de la herida restableciendo la homeostasis. La hipoxia detrimenta la cicatrización y el cierre de las heridas, contribuyendo a la formación de heridas crónicas. El sistema VAC ha sido descrito en la literatura, diseñado para remover el edema crónico y mejorar el flujo sanguíneo por lo que incrementa el tejido de granulación que contribuye a un cierre acelerado de la herida. El sistema VAC potencialmente mejora el microambiente de la herida, disminuyendo las concentraciones de metaloproteasas y otros inhibidores del proceso normal tisular de reparación. Fabian y cols. compararon los efectos del VAC con la terapia hiperbárica en un modelo de heridas isquémicas, donde probaron el incremento de la granulación del tejido estadísticamente significativo con el sistema VAC.

Casos clínicos: Se presenta cuatro casos de pacientes con isquemia de muñón o herida, manejados durante el posoperatorio con aseo quirúrgico, desbridación y colocación de sistema VAC. CASO 1: Masculino de 59 años de edad con diagnóstico de isquemia crónica de miembro pélvico derecho más enfermedad aortoilíaca. Antecedentes de diabetes mellitus e hipertensión arterial. A la exploración vascular dirigida lesión ulcerosa isquémica en el dorso del pie, lesión interdigital isquémica entre el cuarto y quinto dedo del pie derecho que progresa a gangrena del tercer y quinto dedo así como de la región plantar, exudado purulento, ITB de 0.3 de MPD y 0.8 MPI, el paciente se somete a derivación femoropoplítea derecha, derivación axilo-bifemoral, así como amputación transmetatarsiana, con herida abierta y colocación de sistema VAC, el cual evoluciona satisfactoriamente con cicatrización completa a los tres meses. CASO 2: Femenino de 69 años de edad con diagnóstico de isquemia crítica de miembro pélvico izquierdo, antecedente de amputación de segundo dedo del pie izquierdo con necrosis del borde. Cuenta con antecedente de diabetes mellitus e hipertensión arterial y cardiopatía isquémica. A la exploración vascu-

lar dirigida con ITB de 0.4 MPI y 0.7 MPD con AngioTAC que muestra lesiones en femoral y oclusivas a nivel del tronco tibioperoneo con recanalización distal en tibial anterior. Se realiza derivación, la cual se ocluye y sin recanalización, se infecta y se realiza amputación supracondilea, que evoluciona con mejoría con colocación de sistema VAC y herida abierta con aseo y desbridación quirúrgica. En proceso de cicatrización. CASO 3: Femenino de 70 años de edad con diagnóstico de isquemia crítica de MP, con antecedente de nefrectomía, HAS, obesidad, tabaquismo intenso ya suspendido. Con derivación aortobifemoral en 1999. Con oclusión distal de ésta y realización de derivación fémoro-femoral término lateral con angioplastia de femoral superficial izquierda más colocación de stent. Se ocluye la derivación y se explora; sin embargo, evoluciona tórpidamente y se realiza amputación supracondilea la cual continúa con isquemia e infección, por lo que se coloca sistema VAC y lavados quirúrgicos, con evolución satisfactoria y cicatrización completa a los cuatro meses. CASO 4: Femenino de 74 años de edad con diagnóstico de aneurisma de aorta abdominal e isquemia arterial crónica, con antecedentes de importancia IAM, cardiopatía mixta, tabaquismo intenso con neumopatía, a la exploración vascular con pulsos y flujos bilaterales bifásicos 1/3 en miembro pélvico izquierdo con ITB de 0.78 y en MPD con pulso bifásico 1/3 en femoral, poplíteo a tibial anterior y posterior monofásico no palpable, con ITB de 0.64. Se realiza exclusión de aneurisma de aorta abdominal y stent en femoral y poplítea de miembro pélvico derecho. Con herida abierta por edema importante así como transudación de líquido serohemático, por lo que se decide colocar sistema VAC, con granulación y cierre a los dos meses.

Conclusión: Existen pocos estudios acerca del manejo de heridas isquémicas con sistema VAC, en estos casos este sistema mejoró la granulación a pesar de la isquemia de los tejidos. En 75% de los casos cerró completamente, esto acorta el tiempo de estancia intrahospitalaria, así como la disminución del requerimiento de lavados quirúrgicos.

CASO CLÍNICO: DIAGNÓSTICO Y MANEJO DE LA ENFERMEDAD DE BUERGER

Dra. Nora E. Lecuona Huet, Dr. Juan Miguel Rodríguez Trejo, Dr. Neftalí Rodríguez Ramírez, Dr Ignacio Escotto Sánchez, Dr. Leonel Niebla Villalba, Dra. Dafne Santana Vega, Dra. Josefina Sánchez Vergara, Dr. Héctor Alarcón de la Peña, Dr. Carlos López Flores, Dra. Lorena Ferrufino Mérida, Dr. Salvador Blando Ramírez, Dra. Marian Luna Silva
Servicio de Angiología, Cirugía Vascular y Endovascular. Centro Médico Nacional "20 de Noviembre", México, D.F.

Masculino de 34 años de edad con antecedentes familiares de diabetes mellitus y cáncer pulmonar. Con tabaquismo intenso desde la adolescencia, 12 cigarrillos al día. Alcoholismo social, ocasional, a veces llegando a la embriaguez. Practica alterofilia y carrera. Tuvo dilatación de uretero izquierdo por obliteración durante la infancia y nefrolitotomía derecha en la adolescencia. Refiere iniciar su padecimiento 15 días previos a su ingreso hospitalario, posterior a la realización de actividad física, con parestesias en pie izquierdo, de predominio en primer ortejo, irradiado hacia el resto de ortejos y región plantar con posterior palidez y tinte azulado de pie, con predominio en ortejos. Se encuentra pulso femoral izquierdo palpable 3/3, poplíteo 2/3, tibiales anterior y posterior no palpables, con flujo bifásico en poplíteo y monofásico distal. Llenado capilar 5", con ITB de 0.3, con presión de tobillo de 40 mmHg. Con hiperemia reactiva en dorso, palidez, hipotermia e hipoestesia a nivel distal, de predominio en primer ortejo. El miembro pélvico derecho sin alteraciones, con ITB de 1. Se ingresa para su estudio. Valorado por el Servicio de Reumatología quienes solicitan estudios de laboratorio de extensión. Al ser valorado por nuestro servicio se considera un vasoespasmo distal severo agregando al manejo vasodilatadores del tipo sildenafil, nifedipino, pentoxifilina y enoxaparina sódica. Se solicita valoración por clínica del dolor para realizar bloqueo simpático, el cual se hace a nivel L2-L3. Se realiza AngioTAC en la que se encuentra interrupción completa del flujo a nivel poplíteo, con circulación colateral. Los estudios de inmunología se encuentran en parámetros normales, considerándose como tromboangeítis obliterante, descartando vasculitis sistémica, sin ameritar tratamiento subsecuente por el Servicio de Reumatología. Un día después del bloqueo hay aumento de la cianosis y dolor del primer ortejo, encontrando flujo monofásico en tibial anterior con presión de 40 mmHg y en tibial posterior monofásico, 60 mmHg, con flujo venoso interdigital en 2 y 3 ortejo. Se realiza simpatectomía quirúrgica izquierda, con mejoría en el dolor y en la coloración del pie izquierdo, manteniendo solamente zona de cianosis en primer ortejo, con flujos bifásicos distales, manteniendo presiones de 60 mmHg. Se egresa a su domicilio con sildenafil, ácido acetilsalicílico, nifedipino, cilostazol, ketorolaco, complejo B, pregabalina y analgésicos; aún con riesgo de pérdida del ortejo. En revisiones subsecuentes se observa formación de escara en zona de cianosis, manejándose con ungüento de clostridio peptidasa/cloranfenicol con avance del borde de la herida. En radiografias del pie no se observan datos de infección ósea, sin embargo al retirar la escara necrótica hay exposición ósea pro lo que se realiza amputación parcial del primer ortejo. Los flujos son trifásicos hasta nivel distal, con ITB 1 bilateral.

LA MICROCIRUGÍA EN EL ENTRENAMIENTO DE LA CIRUGÍA VASCULAR

Dra. Nora E. Lecuona Huet, Dr. Juan Miguel Rodríguez Trejo, Dr. Luis Padilla Sánchez, Dr. Neftalí Rodríguez Ramírez, Dr. Ignacio Escotto Sánchez, Dra. Dafne Santana Vega, Dra. Josefina Sánchez Vergara, Dr. Leonel Niebla Villalba, Dr. Héctor Alarcón de la Peña, Dr. Carlos López Flores, Dra. Lorena Ferrufino Mérida, Dr. Salvador Blando Ramírez, Dra. Marian Luna Silva.
Servicio de Angiología, Cirugía Vascular y Endovascular. CMN 20 de Noviembre, México, D.F.

Introducción: La microcirugía es la culminación de los logros en la cirugía vascular. La primera anastomosis vascular fue realizada por J. B. Murphy en 1897, pero Alexis Carrel creó el método de la triangulación para la reparación arterial y venosa en 1902, realizando una anastomosis término-terminal. Para 1908 ya tenía métodos para el trasplante de órganos. Se le otorgó el premio Nobel de Medicina y Fisiología en 1912. La Segunda Guerra Mundial fue un escalón para el desarrollo de la cirugía vascular. Se estableció el uso de antibióticos en la

prevención de las infecciones y se desarrollaron suturas e instrumentos más sofisticados. Los primeros experimentos microquirúrgicos los realizó el Dr. Sun Lee en 1958. En 1960 Jules Jacobson, cirujano vascular, describió la anastomosis microquirúrgica en vasos de 1.4 mm utilizando un microscopio y encontró que podría ser útil en la Otorrinolaringología, en cirugía del oído medio. Fue el primero en usar el término cirugía microvascular. Se adaptaron instrumentos de relojero y las indicaciones de la microcirugía se expandieron. Hasta 1963 se reportó la primera revascularización microvascular de un dedo parcialmente amputado, por Kleinert y Kasdan. Nakayama, un cirujano cardiotorácico japonés, reportó las primeras series de transferencias de tejido utilizando segmentos intestinales vascularizados para reconstrucciones esofágicas, con vasos de 3-4 mm. La microcirugía reconstructiva se introdujo en 1964 por Buncke, trasplantando un ortejo a la mano de un primate, con vasos de 1 mm de diámetro. También ha servido para el desarrollo de nuevas técnicas de trasplante de casi cada órgano, que posteriormente se realizarán en seres humanos. Permite la reconstrucción de arterias pequeñas en el trasplante de órganos. La microcirugía es un recurso más dentro del arsenal terapéutico del cirujano vascular. Se registran clásicamente tres opciones para desarrollar la técnica microquirúrgica de sutura vascular: los punto simples, opción más utilizada; la sutura simple continua, la más rápida y los puntos de colchonero de los cuales hay poco descrito. Se realiza una comparación entre el tiempo de realización y permeabilidad de la anastomosis, comparando los puntos simples con los puntos de colchonero encontrando que los primeros, aunque llevan más tiempo para realizarse, mantienen la permeabilidad de la anastomosis, comparado con los de colchonero, que tienden a estenosar la anastomosis aunado a que se necesita mayor experiencia en la sutura microvascular para su realización correcta.

Conclusión: El curso de capacitación ideal en microcirugía debe contener ejercicios básicos y avanzados encaminados a la obtención de adecuadas y suficientes habilidades para realizar una excelente práctica microquirúrgica y éstas se deben obtener mediante un trabajo intensivo en el laboratorio de cirugía experimental.

PSEUDOANEURISMA DE FEMORAL POSTRAUMÁTICO

Dra. Nora Elena Sánchez Nicolat, Dr. Julio A. Serrano Lozano, Dra. Evelyn Vallejo Bravo, Dra. Paola Rojas Guevara, Dr. Juan Carlos Paz Gómez, Dra. Patricia Ayala Careaga.
Hospital Lic. Adolfo López Mateos ISSSTE, México, D.F.

Introducción: Los pseudoaneurismas de la arteria femoral están asociados a procedimientos de cateterismo (0.05 a 7.5%). Sin embargo, la incidencia de pseudoaneurismas postraumáticos no está bien descrita. Las indicaciones para su tratamiento son hemorragia, compresión e isquemia. Tradicionalmente su tratamiento es quirúrgico con resección del pseudoaneurisma e interposición de vena safena invertida. Dentro de los tratamientos actuales se encuentran: Compresión guiada por ultrasonido, siendo dolorosa, con alto porcentaje de recidiva y complicaciones (3.6%) indicada en pseudoaneurismas pequeños de 3 a 4 cm. Otro tratamiento es la inyección de trombina que es segura, indicada sólo en pseudoaneurismas con cuello pequeño no mayores de 6 cm3. El otro tratamiento es la colocación de stents recubiertos para excluir el psedoaneurisma de forma endovascular, con experiencia inicial en este tipo de manejo.

Objetivo: Presentación de un caso de pseudoaneurisma de arteria femoral postraumático resuelto por vía endovascular.

Material y método: Se presenta el caso de un paciente masculino de 23 años con antecedente de accidente automovilístico ocho meses previos a su valoración, donde presentó hemotórax bilateral, fractura de muñeca izquierda, fractura expuesta de ambos fémures. Tratado con fijación externa. Permaneciendo en terapia intensiva por in mes. Presenta desde hace seis meses osteomielitis de fémur izquierdo. Se valora por Cirugía Vascular por aumento de volumen de muslo derecho observándose tumoración con thrill en tercio inferior del muslo así como hipotrofia muscular y ausencia de pulsos distales. Con dolor moderado en reposo. El ITB de 0.3. Se realiza estudio de ultrasonido Doppler donde se observa pseudoaneurisma femoral de 6.8 cm x 6.6 cm.en miembro pélvico derecho.

Resultados: Se decide tratamiento con abordaje endovascular, punción anterógrada introductor 8 Fr, heparinización sistémica, con canulación distal difícil y espasmo arterial, lográndose la colocación de stent recubierto de PTFE de 5 mm x 40 mm. Con exclusión del pseudoaneurisma, recuperación de pulsos. Evolución satisfactoria en seguimiento con ultrasonido Doppler desde hace 10 meses.

Conclusión: La exclusión de pseudoaneurismas de la arteria femoral con utilización de stents recubiertos ofrece una adecuada alternativa al tratamiento quirúrgico convencional, con menor morbi-mortalidad; sin embargo, la trombosis del stent y la necesidad de reintervención es grande, por lo que debe de tomarse en cuenta al realizar este tipo de procedimientos.

LESIONES DE ARTERIA BRAQUIAL Y FRACTURA ASOCIADA POR ARMA DE FUEGO: REPORTE DE CASOS Y REVISIÓN DE LITERATURA

Dra. Vanessa Estrada Castañeda, Dr. Axayacatl Mendoza Cortés.
Servicio de Angiología y Cirugía Vascular, Hospital Álvaro Obregón.

Introducción: El daño vascular periférico representa 80% de los traumatismos vasculares por todas las causas y afecta en su mayoría a las extremidades inferiores. A los Servicios de Urgencias llegan cada vez con más frecuencia lesiones civiles como resultado de disparo de armas de gran velocidad. Se presentan cinco casos clínicos de lesión de arteria humeral y fractura por PAF y los resultados funcionales observados a mediano plazo tras revascularización.

Casos clínicos: Los pacientes fueron en total cuatro hombres y una mujer con edad promedio de 35.6 años (rango 24-48). El tiempo aproximado entre el disparo y la llegada al hospital fue de 9.6 hrs y el tiempo entre la hospitalización y la revascularización total fue de 4.5 hrs. Se determinaron heridas por proyectil de arma calibres 9 mm, 38 mm y escopeta. La resucitación y el manejo inicial en urgencias fueron hechos según los lineamientos y principios ATLS. Tras la valoración vascular

todos los pacientes se encontraron con más de un signo duro de lesión arterial y fueron llevados al quirófano de inmediato sin arteriografía preoperatoria, excepto uno con presencia aislada de déficit neurológico a quien se practicó estudio transoperatorio. Todos presentaron fractura asociada (tres con inestabilidad de brazo por fractura conminuta humeral y radiocubital, los dos restantes fractura diafisiaria humeral no desplazada). A nivel arterial, cuatro casos fueron manejados con interposición de injerto de safena infragenicular y uno con bypass extranátomico por daño arterial extenso. Hubo tres pacientes con lesión venosa humeral, dos fueron ligadas y una lesión reparada con anastomosis terminoterminal. A nivel neurológico se evidenció un caso con sección de nervio mediano en el transoperatorio y en el postoperatorio mediato todos los casos manifestaron signos o síntomas de daño de nervios radial, cubital o mediano en diferentes grados. Cuatro pacientes presentaban HPAF en otras regiones anatómicas pero sólo uno tuvo que someterse a LAPE y cierre primario de yeyuno.

Resultados: No hubo muertes transoperatorias ni postoperatorias. Cuatro pacientes (80%) tuvieron una reparación vascular primaria exitosa, pero uno tuvo que ser reexplorado por trombosis de injerto y ameritó nueva interposición venosa. No hubo infección de heridas ni datos de trombosis venosa a pesar de haberse ligado venas humerales. Todos los injertos luego de 38 meses de seguimiento desde la revascularización se han mantenido permeables y ningún paciente ha regresado con datos de insuficiencia arterial aguda o crónica. Un paciente desarrolló artrodesis como resultado de un inadecuado manejo ortopédico (no se contaba con fijadores externos en el Hospital). El paciente con lesión de nervio mediano a pesar de terapia física continúa con debilidad de flexión de pulgar e índice así como pérdida de la prensión fina y gruesa. Dos casos con neuropraxia se recuperaron en un lapso de 4-6 meses y el último paciente con daño de nervio radial está por comenzar rehabilitación.

Conclusiones: Las reparaciones vasculares en la actualidad resultan tan satisfactorias que apenas influyen en el pronóstico de pérdida de la extremidad, pero hasta 50% de las lesiones de miembro torácico superior se acompañan de daño neurológico, situación que en varios casos limita el salvamento funcional del brazo a pesar de un reparo vascular exitoso.

LIGADURA INCIDENTAL DE ILÍACA COMÚN IZQUIERDA: REPORTE DE UN CASO

Dra. Gloria Barrera Gómez,* Dra. María Del Rosario Ciau Caamal,** Dr. Tomás Rivera Del Rosario,** Dr. Isaac Alberto Camargo Gómez.***
**Médico adscrito. **Residente de 4o. año. ***Residente de 2º. año. Servicio de Angiología y Cirugía Vascular, Hospital de Especialidades, CMN SXXI.*

Introducción: Los traumas vasculares pueden deberse a lesiones penetrantes, contusas o iatrogénicas. Howard Kelly en 1894 realiza la primera ligadura de arteria hipogástrica, actualmente es un recurso utilizado de manera profiláctica y terapéutica en distintas entidades gineco-obstétricas. La ligadura de la arteria hipogástrica impone un reordenamiento de las vías nutritivas locales: realizándose el aporte arterial por vías dependientes de mesentérica inferior, femoral profunda, ovárica, lumbar y sacra media, con estudios que revelan la disminución de la fuerza pulsátil de hasta 85% en situación bilateral y 77% ipsolateral y 14% contralateral en caso de ligadura unilateral.

Objetivo: Analizar el caso de ligadura iatrogénica de arteria ilíaca común izquierda al intentar ligadura de arteria hipogástrica por hemorragia uterina durante operación cesárea.

Caso clínico: Femenino de 33 años de edad, niega crónico-degenerativos, refiere tabaquismo por 10 años, suspendido hace cinco con un consumo máximo de tres cigarrillos por día. Antecedentes gineco-obstétricos: G1, C1, cursa embarazo con pre-eclampsia, cesárea 1 de junio 2010, tipo Kerr. Padecimiento Actual: posterior a egreso hospitalario (por cesárea), 11 días de evolución, refiere claudicación en extremidad inferior izquierda, por lo cual se envía a nuestra unidad para su valoración, en nota de envió se refiere ligadura de arteria hipogástrica izquierda por sangrado abundante trans-quirúrgico provocado por resección de mioma. Exploración Física: consciente, tranquila, orientada, mucotegumentario sin compromiso, pulsos carotideos 3/3 sin soplo ni thrill, cardiopulmonar sin compromiso, abdomen semigloboso, cicatriz quirúrgica línea media infra umbilical, no se pulsos a ningún nivel, no tumoraciones hiperpulsátiles, no soplos, extremidades superiores con integridad vascular a todo nivel, extremidad inferior derecha con integridad arterial a todo nivel, extremidad inferior izquierda con ausencia de pulsos de femoral a distal, hipotermia ligera, hiperemia reactiva, llenado capilar prolongado, rastreo Doppler con flujo venoso. Laboratorios de ingreso: glucosa 95, urea 22, creatinina 0.57, CPK 585, sodio 139, potasio 4.34, cloro 100, TP 13.7, TPT 31, INR 1.04, Hto 46.7, Plq 413. Se toma AngioTAC el 11 de junio 2010, la cual muestra paso de contraste por aorta hasta su bifurcación, teniendo pase de contraste a ilíaca derecha común, presenta oclusión de ilíaca común posterior a su ostium. Se realiza el 11 de junio 2010 exploración ilio-femoral izquierda más trombectomía. Hallazgos: ligadura de arteria ilíaca común a 0.5 cm de la bifurcación aórtica, abundante fibrosis en retro-peritoneo, arteria femoral común 7 mm, arteria femoral superficial 4 mm, arteria femoral profunda 4 mm, se pasa Fogarty 4 Fr proximal 40 cm, obteniéndose trombos por aposición, debido a situación del sitio quirúrgico es imposible realizar procedimiento sobre este sitio, por lo cual se decide realizar derivación fémoro-femoral cruzada con injerto ePTFE centerflex 8 mm, sangrado aproximado 650 cc, recupera pulsos distales.

Conclusión: La ligadura de arteria ilíaca común incidentalmente al intentar ligadura de arteria hipogástrica no se ha descrito en la literatura mundial; sin embargo, es una complicación que hay que tener presente, previo antecedente de cirugía gineco-obstétrica.

EMBOLIA EN SILLA DE MONTAR: REPORTE DE UN CASO EN UNA PACIENTE DE 15 AÑOS CON CIA. SERVICIO DE ANGIOLOGÍA Y CIRUGÍA VASCULAR HRLALM

Dr. Martín Flores Escartín, Dra. Paola Rojas Guevara, Dr. Iker León Jimeno, Dr. Pedro Córdova Quintal, Dr. Juan Carlos Paz Gómez, Dr. Julio Abel Serrano Lozano.
Hospital Regional Lic. Adolfo López Mateos, México, D.F.

Objetivo: Reportar un caso de una paciente femenino,15 años de edad, la cual se presenta al Servicio de Urgencias por pre-

sentar dolor en miembro pélvico derecho, de 6 hrs de evolución, así como disminución de la temperatura. Al interrogatorio dirigido refiere inicio de dolor en miembro pélvico izquierdo de inicio súbito y posteriormente en el derecho, el cual ha aumentado de intensidad por lo que acude al Servicio de Urgencias. A la exploración física se encuentra paciente alerta, orientada, con facies álgica, mucosa oral deshidratada, frecuencia cardiaca arrítmica, miembros pélvicos con pulsos femorales ausentes así como poplíteos y pedios de manera bilateral, disminución de la temperatura de manera bilateral, así como coloración blanquecina de las mismas, sin llenado capilar, dolor intenso al tacto, sin llenado venoso y con parestesias en dorso de pie y ortejos, se realiza USG Doppler observando ausencia de flujo en ilíacas, femorales, poplíteas y tibiales de manera bilateral, se solicitan pre quirúrgicos reportando: Hb 16, Hto 48, Cr 0.8, Tp 12, TPT 35, INR 0.9, plaquetas 250,000.

Métodos: Se solicita tiempo quirúrgico y bajo anestesia general se realiza incisión en región inguinal, se identifica arteria femoral la cual se encuentra exangüe y se introduce guía con catéter Fogarty para realizar arteriografía, se pasa catéter con dificultad hacia la aorta y se realiza instilación con solución heparinizada, posteriormente se realiza arteriografía observando émbolo en aorta e ilíacas, lo que comprueba el diagnóstico de embolia en silla de montar. Se realiza incisión en región inguinal izquierda y se localiza arteria femoral izquierda, se aplica heparina IV 4,000 unidades previo a pinzamiento de las femorales, se realiza embolectomía aórtica y de arterias ilíacas con catéter Fogarty 5 fr, hasta obtener flujo adecuado, así como embolectomía de arterias poplíteas con catéter Fogarty 3 fr, hasta obtener reflujo, se envía material extraído a Patología. Se obtiene pulso pedio de manera bilateral, se cube con vendaje de Jones.

Resultados: La paciente cursó con presencia de pulsos, adecuada temperatura y llenado capilar de 3", se continuó manejo con heparina IV con esquema de Raschke durante las primeras 24 hrs y posteriormente con enoxaparina y acenocumarina, con recuperación de sensibilidad y adecuada movilidad de ortejos en las primeras horas del postoperatorio, inicia deambulación al segundo día del postoperatorio y se observa equimosis en región inguinal izquierda, sin presencia de hematoma. Se realiza interconsulta al Servicio de Cardiología los cuales realizan ecocardiograma observando comunicación interauricular, por lo cual se continúa con anticoagulación oral. Se decide alta del Servicio con seguimiento en la consulta externa.

Conclusiones: En este caso se cuenta con evolución satisfactoria debido al diagnóstico temprano y al tratamiento indicado de manera rápida y efectiva dentro de las primeras 10 hrs posteriores a la aparición del cuadro, lo cual es reportado como el periodo de oro en la literatura mundial y que es crítico para actuar y obtener buenos resultados. Se cuenta con la complicación más frecuente en estos pacientes por el uso de anticoagulantes, en este caso, la equimosis en región inguinal.

REPARACIÓN DE ANEURISMA DE AORTA ABDOMINAL POR VÍA RETROPERITONEAL EN UN PACIENTE CON SÍNDROME DE SOBREPOSICIÓN

Dr. Gerardo Flores Gómez, Dr. Edgar Peña Rodrigo, Dr. José Luis González, Dra. Laura Rivera Radatz, Manuel Rivas González
Hospital Regional de Zona No. 1. Lic. Ignacio García Tellez. IMSS, Durango.Dgo.

Introducción: La arteritis de Takayasu se define como una vasculopatía inflamatoria idiopática de las grandes arterias elásticas, ocasionando cambios oclusivos o ectásicos, en la aorta y sus ramas (tronco braquicefálico, carótida, subclavias, vertebrales y renales) y en arterias coronarias y pulmonares.

Caso clínico: Se presenta un caso clínico de un paciente masculino de 20 años de edad, con antecedente de coartación de aorta hace cinco años diagnosticada y tratada con angioplastia, con hipertensión arterial sistémica secundaria a este padecimiento. Así como espondilitis anquilosante de reciente diagnóstico y tratamiento. Durante su estancia hospitalaria desarrolla cuadro de dolor abdominal concluyéndose presencia de aneurisma aorto-abdominal, de arteria renal derecha y disminución de los pulsos de miembro torácico izquierdo así como la oclusión de arterias ilíacas primitivas. Por lo que se realizó resección de aneurisma e interposición de injerto aortobifemoral. Dadas las condiciones clínicas, los resultados de laboratorio, de gabinete e histopatología, se concluye que el paciente cursa con un síndrome de sopreposición de acuerdo a los criterios del Colegio Americano de Reumatología para Espondilitis anquilosante y Arteritis de Takayasu y los criterios de Ishikawa.